Lane Medical Library

AUS DER KIELER UNIVERSITÄTS-AUGENKLINIK
(DIREKTOR: GEH. RAT PROF. L. HEINE)

ZUR CASUISTIK DER DEGENERATIO CIRCINATA RETINAE

(27 KLINISCHE BEITRÄGE)

★

INAUGURALDISSERTATION

ZUR ERLANGUNG DER DOKTORWÜRDE EINER HOHEN MEDIZINISCHEN FAKULTÄT DER UNIVERSITÄT KIEL

MIT 4 TEXTABBILDUNGEN

VON

FRITZ LÜLLEMANN

APPROB. ARZT
IN HAMBURG

1931

DRUCK VON H. O. PERSIEHL, HAMBURG 8

AUS DER KIELER UNIVERSITÄTS-AUGENKLINIK
(DIREKTOR: GEH. RAT PROF. L. HEINE)

ZUR CASUISTIK DER DEGENERATIO CIRCINATA RETINAE

(27 KLINISCHE BEITRÄGE)

★

INAUGURALDISSERTATION

ZUR ERLANGUNG DER DOKTORWÜRDE EINER HOHEN MEDIZINISCHEN FAKULTÄT DER UNIVERSITÄT KIEL

MIT 4 TEXTABBILDUNGEN

VON

FRITZ LÜLLEMANN

APPROB. ARZT
IN HAMBURG

1931

DRUCK VON H. O. PERSIEHL, HAMBURG 8

Digitized by the Internet Archive
in 2026

https://archive.org/details/IA40153718_0102

Die Degeneratio circinata retinae (Retinitis circinata).

Definition, Vorkommen, Geschichtliches.

Die Retinitis circinata wurde als solche 1893 zum ersten Male von E. Fuchs (6) an Hand von zwölf längere Zeit beobachteten Fällen beschrieben und näher umgrenzt. Er prägte den Ausdruck „Retinitis circinata" in Analogie zu dem „Herpes circinatus" der Dermatologen und bezeichnete damit die für diese Krankheit charakteristische ringförmige Anordnung von weißen Flecken in der Netzhaut, und zwar in einem gewissen Abstande um die Makula herum. Das Krankheitsbild wird von ihm zusammenfassend folgendermaßen umrissen: „Die R. c. kennzeichnet sich ophthalmoskopisch durch eine graue oder graugelbe Trübung in der Makula und deren nächster Umgebung, welche sich aus einer Zone kleiner perlmutterglänzender weißer Fleckchen oder confluierender größerer weißer Flächen zusammensetzt. Das Sehvermögen ist infolge eines zentralen Skotoms sehr herabgesetzt. Die Krankheit zieht sich in chronischem Verlauf durch Jahre fort. Die Veränderungen können sich zurückbilden oder zu dauernden Verdickungen der Netzhaut führen. In jedem Falle aber bleibt das Sehvermögen für immer sehr geschädigt."

Die Retinitis circinata ist eine verhältnismäßig seltene Krankheit. Von Wecker gibt die Häufigkeit mit 15 zu 140 000 an. E. Fuchs selbst sah in 7½ Jahren unter 70 000 Patienten 12 Fälle, darunter 7—8 typische. Von diesen 12 waren 10 Frauen, nur 2 Männer, ausschließlich in reiferem Lebensalter. Das Durchschnittsalter betrug ca. 60 Jahre und ist, ebenso wie die Morbidität, bis heute im wesentlichen unverändert geblieben. In der Literatur sind bisher ca. 80 Fälle bekannt geworden, denen in der vorliegenden Arbeit weitere 27 hinzugefügt werden sollen. Diese entfallen auf einen Zeitraum von 12 Jahren, in denen ca. 110000—120000 Patienten die Klinik aufsuchten.

Literatur.

Die grundlegende Darstellung der Krankheit von E. Fuchs (6) wurde in der Folgezeit der Ausgangspunkt einer ganzen Reihe weiterer Veröffentlichungen auf kasuistischem, pathologisch-anatomischem und differenzialdiagnostischem Gebiet. Jedoch hatte Fuchs nicht das Verdienst, die erste Arbeit über dieses Thema herausgegeben zu haben. Schon vor ihm hatten Galezowski (2), ebenso de Wecker und Masselon (5) in ihren Atlanten Abbildungen dieser pathologischen Veränderung des Augenhintergrundes herausgebracht. Außerdem hatte Goldzieher (3) drei Fälle veröffentlicht. Letzterer, der in der Literatur nach der Beschreibung einer der seinen ähnlichen

Affektion suchte, glaubte bei Hutchinson (1) in dessen Arbeit „Symmetrical central chorioido-retinal disease, occurring in senile persons“ eine solche gefunden zu haben, und gab deshalb seiner Abhandlung die Überschrift „Über die ‚Hutchinson'sche Veränderung des Augenhintergrundes“. Er stellte fest, daß es sich nicht um eine Chorio-Retinitis handelte, sondern daß die Netzhaut allein, und zwar in ihrer hinteren Hälfte ergriffen war. Die weißen Flecke hielt er für Erweichungsherde in der Netzhaut infolge Verstopfung der kleinen Arterien analog den weißen Erweichungsherden im Gehirn. Fuchs dagegen bestritt, daß man aus den knappen Schilderungen Hutchinsons ein genaues Bild der typischen Retinitis circinata erlangen könne und hielt die von diesem beschriebenen Zustände für Drusen der Aderhaut (ob zu Recht oder Unrecht, möge dahingestellt bleiben). Auf seine Darstellung hin folgte eine ganze Reihe von Veröffentlichungen über Einzelfälle von R. c. sowie von größeren Aufsätzen. Die einzelnen Beschreibungen werden im Verlauf der Arbeit noch an den für sie in Betracht kommenden Stellen erwähnt werden. Besondere Beachtung verdient vor allem ein Fall von Ammann (25), der Gelegenheit hatte, nach der klinischen Feststellung der Diagnose und längerer Beobachtung eine pathologisch-histologische Untersuchung des betr. Auges vorzunehmen. Nebenbei bemerkt, war hier die Augenhintergrundserkrankung mit Glaukom vergesellschaftet, so daß, da dies lange Zeit der einzige Fall in der Literatur blieb, von verschiedenen Seiten Zweifel an der Diagnose geäußert wurden, die wir heute in der Lage sind zu zerstreuen, da sich unter dem jetzt vorliegenden Material zwei ähnliche Fälle von sicherer R. c. vorfinden.

Von größeren Arbeiten sind noch zu nennen: de Wecker (8), Nuël (16), J. Strzeminski (51), Schnoor (33) und Stukkenborg (68). Wichtig sind auch die in dem Bericht über die 25. Versammlung der ophthalmologischen Gesellschaft zu Heidelberg 1896 abgedruckten Vorträge von Goldzieher (12) und Siegrist (17), an die sich eine lebhafte Diskussion anschloß, ein Beweis für das große Interesse, das die merkwürdige Affektion erregt hatte. Während E. Fuchs das klinische Bild zusammenfassend geschildert hatte, so beschäftigten sich diese Arbeiten hauptsächlich mit der Frage der Entstehung des Gürtelringes und des Makulaflecks und, in engem Zusammenhang damit, mit dem Verhalten der Blutungen, deren ätiologische Bedeutung für das Zustandekommen der lokalen typischen Veränderungen des Hintergrundes zu dem regen Meinungsaustausch Veranlassung gegeben hatte. Diese Blutungen wiederum führten auf die Beziehungen des Zirkulationsapparates zu den genannten Veränderungen, oder mit anderen Worten auf die Anatomie und Ätiologie der Krankheit.

Weiter sind noch als besonders eingehend zu erwähnen die Arbeit von Heinricy und Harms (67) und das entsprechende Kapitel von Rohmer (55) in seiner „Artériosclérose oculaire“. Schon die Einreihung dieses Kapitels in eine zusammenfassende Abhandlung über die Arteriosklerose des Auges zeigt, daß die Anschauungen sich

hinsichtlich der Ätiologie der Krankheit seit Fuchs wesentlich geändert haben. Man nimmt wohl jetzt allgemein an, daß es sich nicht um eine entzündliche Veränderung der Netzhaut, sondern um degenerative Prozesse in derselben handelt, die durch Zirkulationsstörungen in den tiefen Schichten der Netzhaut zustandekommen, von äußerst chronischem Verlauf. Dieser Erkenntnis Rechnung tragend, hat Strzeminski (51) die Erscheinung als „Degeneratio circinata retinae" bezeichnet, so wie schon früher de Wecker (8) von „Dégénérescence blanche de la rétine" gesprochen hat. Doch wird der von Fuchs geprägte kürzere Name „Retinitis circinata" wohl kaum mehr aus der ophthalmologischen Literatur verschwinden.

In dem neueren und neuesten Schrifttum stechen nur noch zwei Gruppen besonders hervor: erstens die Abhandlung von Ejler Holm (69) über Retinitis exsudativa externa und von Clausen (78), betitelt „Übergänge von R. c. zur Retinitis exsudativa (Coats) mit Demonstrationen", worin die Verfasser für eine Zusammenfassung der, wie sie nachweisen, nahe verwandten und zum Teil identischen Krankheitsbilder unter einem gemeinsamen Namen eintreten; zweitens die beiden Arbeiten von V. Morax (85) und Seefelder (88/1928), die beide nach einem Zeitraum von 30 Jahren seit der Veröffentlichung von Ammann, die bekanntlich umstritten war, zum ersten Male wieder Gelegenheit hatten, je einen Fall von einwandfreier R. c. histologisch zu untersuchen und damit die Forschungen auf diesem Gebiet auf eine sichere Grundlage zu stellen.

Symptomatik und Verlauf.

Der Allgemeinzustand bei R. c. ist gewöhnlich gut, abgesehen von den Erscheinungen der Arteriosklerose, die in den meisten Fällen festgestellt werden kann, sogar in der Jugend, wie es bei einem 20jährigen Kranken von Axenfeld (21) vorkam. Bei den nicht von Arteriosklerose befallenen Patienten liegen oft schwere Allgemeinleiden vor, vorzugsweise solche, die mit Herz- oder Gefäßstörungen oder Hypertonie einhergehen, so z. B. hochgradige Adipositas und Anämie [bei einer 32jährigen Kranken von Goldzieher (27)], Herzfehler und Leukämie [31jähriger Mann, Strzeminski (51)], in anderen Fällen Asthma, Emphysem, Gicht, Lues, Tbc., Diabetes, Schrumpfniere u. a. (s. u.).

Der Urinbefund ist fast immer normal. Ausnahmsweise finden sich Spuren von Eiweiß, noch seltener Zucker, bisweilen ist die Oxalsäure vermehrt.

Schmerzen treten bei der R. c. nicht auf. Dagegen stellt sich früher oder später eine sehr beträchtliche Sehstörung ein, die durch das zentrale und oft auch nachweisbare Ringskotum bedingt ist, welches mit der Zeit aus einem relativen zu einem absoluten sich entwickelt. Es kommen jedoch Ausnahmen vor, wobei das Sehvermögen (wenigstens zentral) erhalten bleibt. In einigen meiner

Fälle (z. B. 26 und 27) lassen sich Ringskotome bei gleichzeitigem (relativen) Zentralskotom feststellen, deren Lokalisation vollständig derjenigen der Netzhautveränderungen entspricht. Die Skotome sind nicht einheitlich. Vielfach wechseln absolute mit relativen Ausfällen, wie ja überhaupt der perimetrische Nachweis derartig kleiner Einzelheiten für Patient und Arzt gleichermaßen anstrengend und ermüdend ist. Bei schwerer Schädigung der Makula findet sich statt eines ringförmigen ein (vergrößertes) zentrales Skotom.

Neben dem „schlechten Sehen" oder den gelegentlich angegebenen positiven Skotomen wird in einzelnen Fällen über Figurensehen, Farbensehen, entoptische Erscheinungen, Schleier, Nebelsehen und Sehen von schwarzen Punkten, elektrischen Funken u. dgl. geklagt.

Die ophthalmoskopisch sichtbaren Veränderungen des Augenhintergrundes können Jahre hindurch unverändert bestehen bleiben. — Nur wenige Autoren sind in der Lage gewesen, den Beginn der Krankheit zu beobachten. In diesen wenigen Fällen traten zuerst Blutungen am hinteren Augenpol auf, aus denen sich im weiteren Verlauf der Gürtelring und die Makulaaffektion bildeten. An dem Gürtelring selbst werden progressive und regressive Prozesse beobachtet. Die ersteren bestehen in Größerwerden der Flecken durch Konfluenz, in der Bildung einer neuen Zone von Flecken und in vollständigem Schließen des vorher unterbrochenen Kreises. Bei dem regressiven Prozeß bekommen die Flecke allmählich eine schmutzig-weiße Verfärbung, werden verschwommen und unscharf und zerfallen in kleinere Fleckchen. Als Überreste findet man später noch Pigmentanomalien.

Die Fovea centralis mit ihrer nächsten Umgebung bleibt manchmal, besonders in frischen Fällen, frei von sichtbaren Veränderungen. Aber häufig zeigt sie eine zarte dunkel- bis hellgraue Trübung mit undeutlichen Rändern. Zwischen ihr und dem Fleckengürtel liegt immer eine überall nahezu gleichbreite Zone scheinbar unveränderter Netzhaut. Während Nuël (11) annimmt, daß die Trübung durch ein Ödem der Henleschen Schicht hervorgerufen werde, und daß hieraus leicht eine Ablösung der Netzhaut resultiere, wie sie auch von Fuchs in zwei Fällen beobachtet worden ist, führt Goldzieher (7) die grauliche Trübung auf eine Ernährungsstörung infolge immer weitergehender Obturation des die Makula ernährenden Gefäßkranzes zurück.

Die Netzhautgefäße scheinen in einigen Fällen normal zu sein, in anderen zeigen sich sklerotische Veränderungen, spiralförmige Krümmungen kleinerer Arterien, miliare Aneurysmenbildung, Wandverdickungen bis zur Verwandlung der Arterie in einen feinen weißen Strang und völligen Obturation ihres Lumens. Ebenso erscheinen die Venen geschlängelt, verdickt und varikös. Goldzieher (7) macht darauf aufmerksam, daß da, wo das Äußere der Gefäße anfänglich nicht vom Normalen abwich, sich später strichförmige Blutungen einstellten, welche parallel den Gefäßwänden sich erstreckten als untrügliches klinisches Zeichen ihrer Erkrankung.

Die Blutungen der Netzhaut befinden sich in demselben Bezirk wie die weißen Flecke und können anfangs so zart sein, daß sie schwer sichtbar sind.

Der Sehnervenkopf ist, ebenso wie der Glaskörper und die übrigen Teile des Auges, gewöhnlich normal, doch können selbstverständlich andere Erkrankungen zu der R. c. hinzutreten, so z. B. Katarakt, Optikusatrophie oder Glaukom.

Der **Verlauf** ist in der Regel äußerst chronisch. Das Leiden besteht manchmal Jahre hindurch unverändert. Wenn auch einzelne Autoren in einigen Fällen eine Besserung wahrgenommen zu haben glauben, wobei die weißen Flecke meist in Pigmentanomalien sowie streckenweise Atrophie der Netzhaut übergingen, so behaupten dagegen andere, daß die sichtbaren Veränderungen niemals verschwinden, und daß die Erkrankung im Gegenteil beständig, wenn auch langsam sich verschlimmert. Die grauliche Trübung in der Makula lutea verwandelt sich gewöhnlich in eine Atrophie.

Es ist klar, daß solche Netzhautdefekte nicht ohne Einfluß auf das Sehvermögen bleiben. Es sinkt sogar sehr häufig bis zum vollkommenen Verlust des zentralen Sehens herab. Das periphere Sehen bleibt gewöhnlich normal. Gewiß sind einzelne günstig verlaufene Fälle zu verzeichnen, besonders solche, die gleich bei den ersten Erscheinungen in Behandlung gekommen sind (s. u.), doch ist es unbekannt, ob die Besserung nicht nur vorübergehend war.

Pathologische Anatomie.

Über das anatomische Substrat der Veränderungen bei R. c. konnte E. Fuchs noch keine Aufschlüsse geben. Er vermutete, daß es sich um einen Erguß fibrinreicher Flüssigkeit in die äußere und innere Körnerschicht handelt. Durch Gerinnung würden schollenartige Massen gebildet, und diese wiederum neigten zu fettiger Degeneration. Die Form und Anordnung der Flecken sei durch die Müllerschen Stützfasern gegeben, die einem Zusammenfließen in der äußeren Körnerschicht einen gewissen Widerstand entgegensetzten.

Die stets wiederkehrende kreisförmig-elliptische Anordnung der weißen Flecken und Flächen um die Makula herum ist nach seiner Meinung nicht von dem Verlauf der Retinagefäße abhängig, sondern von der Anordnung der von Michel*) beschriebenen Nervenfaserbündel, die vom oberen äußeren und unteren äußeren Rand der Papille ausgehen und die Makula bogenförmig umziehen, um sich temporal von der Papille zu verflechten. Veränderungen in der Makula müssen hiernach hinter der Nervenfaserschicht liegen.

Die anatomisch-histologische Untersuchung eines Falles von R. c. konnte zuerst von Ammann (25) ausgeführt

*) Michel, Über die Ausstrahlungsweise der Optikusfasern in der menschlichen Retina", Leipzig 1874.

werden. Er fand, daß die weißen Flecken allein durch Fettzelleninfiltration bedingt sind und nur da entstehen, wo früher Blutungen gewesen waren, dies aber erst in einer Zeit, wo von Blutungen an der betreffenden Stelle schon lange nichts mehr zu sehen war. Diese können sich, ohne Pigmentreste zu hinterlassen, entgegen dem normalen Verlauf der Resorption in seltenen Fällen in Fettherde verwandeln, welche ophthalmoskopisch als kleine weiße Flecke erscheinen. Er entdeckte ferner in der Zwischenkörnerschicht hyaline Schollen, die manchmal noch die Gestalt der roten Blutkörperchen zeigten, häufiger aber da und dort am Rande wie angenagt mit eingekerbten Buchten erschienen; in jeder Bucht waren gerade die großen, blasenförmigen, einkernigen, mit Fettkörnchen gefüllten Zellen eingepaßt. Am Ende war von der hyalinen Substanz an der Stelle der Zellen gar nichts mehr zu sehen. Folglich haben diese Fettkörnchenzellen die Bedeutung von Freßzellen für die hyalinen Schollen, welche wiederum das Zerfallsmaterial von roten Blutkörperchen bilden; sie sind wahrscheinlich aus Endothelien der perivaskulären Lymphräume hervorgegangen. Die Netzhaut war an dem Orte der weißen Flecke auf das Vierfache verdickt, wobei die Zwischenkörnerschicht am meisten verbreitert war. Die äußere Körnerschicht und die Schicht der Stäbchen und Zapfen fehlten vollkommen in diesen Partien; an der Grenze des Herdes traten beide Schichten sofort wieder auf. Die Aderhaut enthielt eine ganze Anzahl Gefäße mit zum Teil einfach verdickter, zum Teil wirklich sklerotischer Gefäßwand. Aus diesen Veränderungen schließt Ammann auf eine Erkrankung des Blutgefäßsystems, welche er auch für das in seinem Falle vorhandene Glaukom verantwortlich macht.

Wiederum anderer Ansicht hinsichtlich der Entstehung der Herde bei R. c. war P. Römer (45 a), der die Diagnose und die daran geknüpften Folgerungen Ammanns in Zweifel zog und organische Verkalkungen für wahrscheinlicher hielt.

Erst in neuester Zeit ist es in zwei Fällen kurz hintereinander gelungen, mit histologischem Material zur pathologischen Anatomie der Retinitis circinata wichtige Beiträge zu liefern. Als erster bringt V. Morax (85/1926) die genaue Beschreibung eines pathologisch-histologisch untersuchten Falles von R. c., der vor der bis dahin einzig dastehenden von Ammann den Vorzug hat, daß er nur durch ein Irismelanom kompliziert war (während jener an entzündlichem Glaukom gelitten hatte).

Es handelt sich bei Morax um eine 60jährige Patientin, die erst seit zwei Monaten die Sehstörung bemerkt hat. Das rechte Auge war normal. Links fand sich — außer dem Iristumor und diesem in der Lage entsprechender leichter Linsentrübung — das typische Bild der R. c.: weiße Herde in Form eines lückenhaften, Makula und Papille umkreisenden Ringes zwischen Vena temp. sup. und inf., besonders dicht im Gebiet der oberen Gefäße, außerdem spärliche Netzhautblutungen. Die Makulagegend erschien etwas dunkler als der übrige

Hintergrund, aber ohne deutliche Veränderungen. Die Netzhautgefäße selbst und die Papille erschienen normal. S. auf $^1/_{50}$ herabgesetzt.

Die mikroskopische Untersuchung zeigte nun, daß schwere Veränderungen sich über den ganzen Netzhautbezirk zwischen den oberen und unteren Temporalgefäßen erstreckten. Aderhaut, Pigmentepithel und Sehnerv waren normal, ebenso Stäbchen-, Zapfen- und äußere Körnerschicht. In den innersten Schichten fanden sich nur spärliche Blutungen in Beziehung zu kleinen Venen der Nervenfaserschicht. Dagegen waren in dem ganzen hinteren Augenabschnitt zwischen den temporalen Gefäßen, also auch im makulären Teil, die äußere plexiforme und die innere Körnerschicht von massenhaften Hohlräumen durchsetzt, wodurch diese ganze Partie erheblich verdickt erschien. Die Hohlräume waren teils leer, teils mit geronnener seröser Flüssigkeit oder hyalinen Massen angefüllt, die meist homogen waren, stellenweise aber auch netzförmiges, fibrinartiges Aussehen darboten. Es fanden sich auch Körnchenzellen in den beiden veränderten Schichten, sowohl im Innern der hyalinen Klumpen als auch außerhalb derselben, aber sie entsprachen weder der Zahl noch der Lage nach den ophthalmoskopisch sichtbar gewesenen weißen Flecken. Als anatomische Unterlage dieser letzteren kommen nach Morax nur die hyalinen Abscheidungen in Betracht, die gerade entsprechend dem Fleckengürtel am zahlreichsten waren. Ihr von der Netzhaut abweichendes Lichtbrechungs- und Reflexionsvermögen bedingt das ophthalmoskopische Bild, während die anderen im Präparat leeren oder nur mit Serum gefüllten Hohlräume wohl den Lichtdurchgang so wenig hindern, daß der Augenhintergrund bei Augenspiegeluntersuchungen keine deutliche Abweichung von der sonstigen normalen Farbe zeigt.

Dem klinischen Bilde entsprechend waren die histologischen Veränderungen am stärksten im Bereich der oberen temporalen Gefäße. Diese waren auch die einzigen, die ausgesprochen sklerotische Erkrankung in Form hyaliner Wandverdickung zeigten, die Arterie mehr als die Vene, aber beide nur auf einer umschriebenen Strecke ihres Verlaufs; papillenwärts nahmen die Wandveränderungen ab, und die Zentralgefäße auf der Papille und im Sehnerven waren ganz normal. Durch Endarteriitis oder Thrombose verschlossene Gefäße fanden sich nicht. Da die Netzhautveränderungen im Bereich der erkrankten Gefäße am stärksten waren, darf man schließen, daß sie von der Gefäßsklerose abhängig sind.

Einen Zusammenhang der hyalinen Massen mit Blutungen, wie er bei Ammann zu bestehen schien, lehnt Morax für seinen Fall ab, zumal hier die spärlichen Blutungen nur in den innersten Netzhautschichten vorkommen.

Blutungen, Hohlraumbildungen und hyaline Massen und Exsudate sind demnach als Ausdruck einer durch Gefäßsklerose bedingten Zirkulationsstörung aufzufassen, analog den unter gleichen Umständen im Zentralnervensystem bekannten Befunden.

Einen weiteren Beitrag (den 3. in der Literatur) zur Pathologie der Erkrankung liefert Seefelder (88) in der 47. Tagung der Ophthalm. Gesellschaft in Heidelberg 1928.

Bei einer 74jährigen Frau, die sonst stets gesund und rüstig gewesen war, traten seit einiger Zeit erhebliche Sehstörungen auf. Es fand sich links eine typische Retinitis circinata, rechts eine senile Makuladegeneration. Der Blutdruck war sehr hoch, R. R. 200 mm Hg.

Mikroskopischer Befund. Fleckengürtel ausschließlich aus Fettkörnchenzellen zusammengesetzt, die zum größten Teil aus dem stark veränderten Pigmentepithel, zum kleineren aus Gliazellen hervorgegangen sind. Im Bereich des vom Fleckengürtel umgebenen Bezirkes und medial bis an die Papille waren schwere Netzhautveränderungen, sogenannte cystoide Degeneration der Netzhaut, und namentlich im Bereich der Makula lutea gänzlicher Schwund der äußeren Körnerschicht und des Sinnesepithels, hyaline und vereinzelte Fetteinlagerungen nachzuweisen; Pigmentepithel ebenfalls höchstgradig degeneriert. Zwischen Pigmentepithel und Aderhaut eine Bindegewebsschwarte, die als das Ergebnis einer produktiven Entzündung zu deuten ist. Das Gefäßsystem der Schwarte stammt von der Aderhaut ab. In der Schwarte junge Bindegewebszellen, deren Protoplasma ebenfalls mit Fettkörnchen vollgestopft ist. Hinter der Schwarte eine umschriebene, frische Blutung, im übrigen feste Verbindung zwischen Schwarte und Aderhaut, dagegen zumeist nur lockere Verbindung mit dem Pigmentepithel. In der Aderhaut stellenweise lymphocytäre Infiltration, im übrigen normale Verhältnisse. Gefäßsystem sowohl der Netzhaut als auch der Aderhaut normal, insbesondere keine Anzeichen von Arteriosklerose.

Seefelder kommt schließlich zu folgendem Urteil:

Die Veränderungen im Bereich des trüben Flecks stimmen vollständig mit denen der sogenannten scheibenförmigen Degeneration der Netzhaut überein. Es handelt sich dabei um identische Krankheitsbilder, wobei der Fleckengürtel als etwas Nebensächliches, die zentralen Veränderungen dagegen als das Wesentliche des Krankheitsprozesses aufzufassen sind. Die nachgewiesenen Entzündungserscheinungen sind nicht als das Primäre des ganzen Krankheitsvorganges anzusprechen, da sie in dem Falle von Ammann (Frühstadium) vollkommen fehlten. Das hohe Alter der meisten Patienten, die wohl nie fehlenden und namentlich in Spätstadien vielfach ausgebreiteten Blutungen, lassen trotz des negativen Befundes an den Gefäßen den Gedanken an eine Entstehung des Leidens auf dem Boden einer Gefäßerkrankung aufkommen. Die frühzeitig auftretende schwere Sehstörung bei fast negativem ophthalmoskopischen Befunde weist darauf hin, daß die primären Veränderungen nicht ausschließlich in die Netzhaut, sondern auch in die Aderhaut zu verlegen sind.

Die Frage, warum der Prozeß sich auf das Netzhautzentrum beschränkt, hängt mit dem Problem der bekannten erhöhten Vulnerabilität der Makula lutea zusammen, die sich auch in dem Auftreten der senilen Makuladegeneration kundgibt. Dieses Problem ist aber bis jetzt noch nicht in befriedigender Weise gelöst.

27 eigene Fälle. Systematik.

Der Verlauf und die Erscheinungsformen dieser eigenartigen Erkrankung, deren bereits in der Literatur vorliegendes klinisches Material im folgenden noch durch eine Reihe weiterer Beiträge vermehrt werden soll, lassen sich zweckmäßigerweise folgendermaßen einteilen:

I. Einseitige, a) typische und b) atypische Fälle;

II. Doppelseitige, a) typische und b) atypische Fälle;

(III.) Übergangsformen zu anderen Krankheiten der Netzhaut (R.-c.-ähnliche Fälle).

Zu allen drei Gruppen, die später noch in mehrere Unterabteilungen zerlegt werden, sollen jetzt aus dem Beobachtungsmaterial der Kieler Augenklinik 27 neue Fälle mitgeteilt werden:

1. O. Sch., Bankbeamter, 40 Jahre.

   Rechtes Auge sieht seit 2—3 Wochen schlechter, positives Zentralskotom (schwarzer Fleck mit grünem Rand). — Wahrscheinlich alter Lungenprozeß links (in der medizinischen Klinik untersucht).

   Befund: Wa R —, R. R. 115 mm Hg.

   Fundus: Retinitis circinata, comb. mit Chorioiditis disseminata (s. Abb. 1).

   Gesichtsfeld: Central-Skotom ($r = 10^0$).

   Behandlungsdauer: 1 Monat. — Patient ist wenige Jahre später gestorben.

2. Carl W., Materialverwalter, 68 Jahre.
   Zuerst rechts, dann auch links, — aber weniger stark — Verschlechterung des Sehens.

   Befund: Arteriosklerose und starkes Emphysem; keine Tbc. Wa R —.

   S.: R. Fz. 1 m, L. 2 m. Gesichtsfeld: centrales Skotom bds.

   Ophth.: Rechts: In der Makula weißliche, z. T. pigmentierte Herde, leichte Trübung; zusammenhängender peripherer Gürtel von weißlich-gelben Flecken.

   Links: Um die Makula kleine pigmentierte Herde. Peripher temporal kleine, scharf begrenzte weiße Herde (s. Abb. 2 und 3).

   Verlauf: Zwei Monate später subjektive und objektive Besserung. S.: R.: Fz. 3—4 m, L. 2 m. Nach einem Jahr bds. centrale

Chorio- (?) Retinitis. Arteriosklerotische Netzhautgefäße. Atrophie der Netzhaut und der Aderhaut. Ein weiteres Jahr später ist die Sklerose der Chorioidalgefäße verstärkt.

Klin. Behandlung: Milchspritzen und Jodkali. Patient kam bald nach der letzten Vorstellung ad exitum.

3. Herr Carsten W., 68 Jahre.

Abnahme des Sehens seit einigen Jahren. S. : R. Fz. 2 m, L. 1 m.

Rechts: Retinitis circinata.

Links: Makuladegeneration.

Arteriosklerose!

Patient ist 4 Jahre später gestorben.

4. Frau B., 62 Jahre.

Seit 1892 häufig Augenschmerzen. Angeblich nach einer Gebärmutterentzündung Abnahme des Sehens. Ferner in letzter Zeit Sehen von schwarzen und weißen Flecken. — 2 Fehlgeburten.

Befund: (Sept. 1921).

In der medizinischen Klinik Arteriosklerose der Nierengefäße — aber ziemlich dem Alter entsprechend — festgestellt.

S. : R. 6/18 (+ 3) L. 6/18 (+ 3).

Linker Optikus stark rot, Grenzen unscharf. Am Fundus, vor allem an der Makula, massenhaft diffus weißliche Herde. Nach anderthalb Monaten auf Wunsch entlassen. Status idem.

5. Frau W. B., 70 Jahre.

Angeblich nie ernstlich krank gewesen. Seit drei Jahren Abnahme der Sehschärfe auf dem rechten Auge. Seit einem halben Jahr auch links.

Befund: Wa R —. Blutdruck R. R. 145 mm Hg.; Alb. —.

S. : R. Fz. 2 m; L. Fz. 3—4 m.

Hintergrund: Rechts: Fundus tabulatus. Ausgedehnte Arteriosklerose der Chorioidalgefäße. Schwere Makuladegeneration. Um die Makula herum gruppiert, aber nicht in typischer Form, weißliche kleine Herde.

Links: Fundus tabulatus. Ausgedehnte Arteriosklerose der Chorioidalgefäße. Centrale Makuladegeneration, nicht so ausgeprägt wie rechts. Papilläre Atrophie.

Optikus bds. o. B.

Gesichtsfeld: bds. Central-Skotom, r. > l.

Therapie: Milch; Terpentin i. m.

Nach 14 Tagen status idem.

6. Frau E. M., 72 Jahre.

Seit längerer Zeit allmähliche Abnahme der Sehkraft beiderseits, rechts mehr wie links.

Wa R. —. R. R. 205—210 mm Hg.!

Ophth. Befund: V. : R. 1/60 L. 6/60 — 6/36.

Dunkeladaptation: r. 96, l. 104.

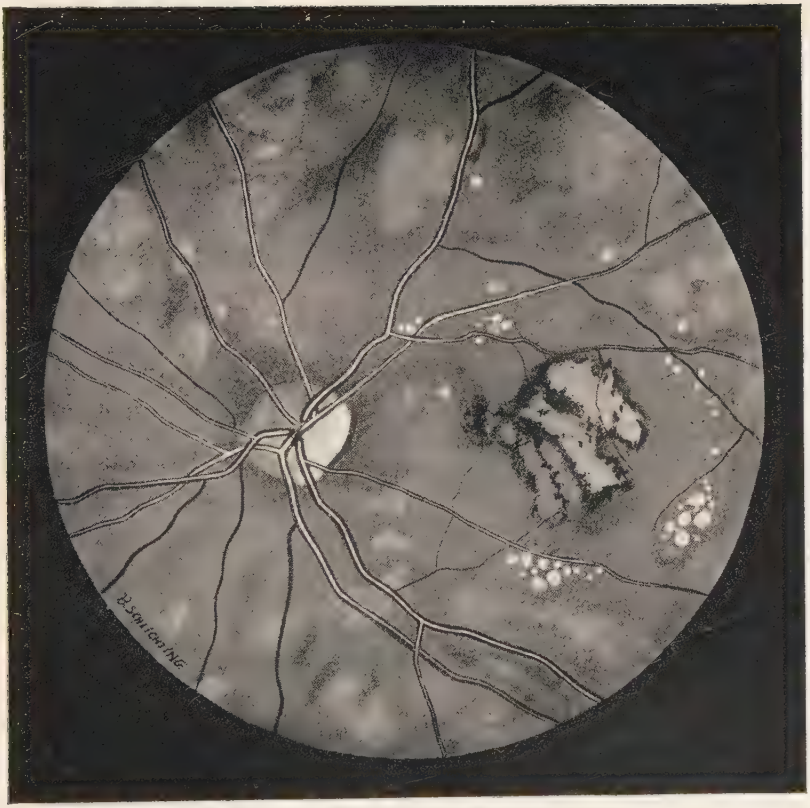

Abbildung 1

Fall 1: Retinitis circinata, kombiniert mit Chorioiditis disseminata.

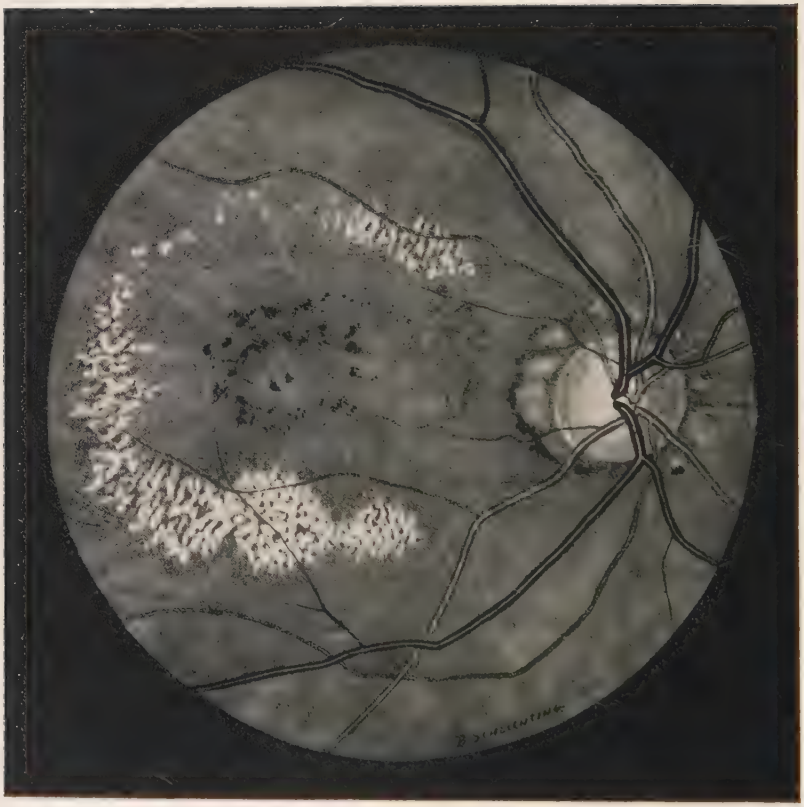

Abbildung 2

Fall 2: Rechtes Auge.

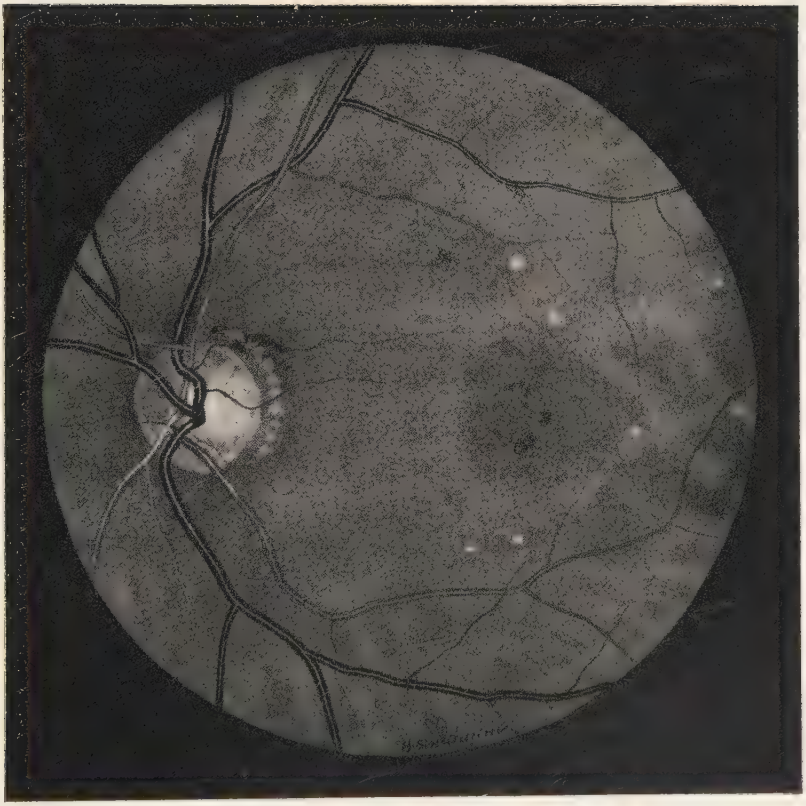

Abbildung 3

Fall 2: Linkes Auge.

Beiderseits Central-Skotom r. > l.

Diagnose: Rechts Retinitis circinata typica.

Links Retinitis circinata incipiens apoplectiformis.

Vier Monate später Visus bds. weniger als 6/60 (+ 5). R. R. 160 mm Hg.

Zwei Monate später Recidiv: V.: R. 1/36. L. 6/60 (+ 5).

Weitere langsame Progredienz.

7. Frau M. H., 60 Jahre.

Patientin ist nie ernstlich krank gewesen. Vor 23 Jahren Strumaoperation. Jetzt Recidiv (Basedow?). Vor 14 Tagen Flimmern vor den Augen. — Wa R. negativ.

Befund: S.: R. 6/6 (+ 1,0 idem). L. 6/20 (+ 1,0 = 6/15).

Gesichtsfeld: Central-Skotom links.

Fundus: Rechts: Opticus und Makula o. B.

Links: Opticus o. B. Makula leichte grauliche Trübung.

Etwas oberhalb der Mitte zwischen Makula und Opticus kleiner scharf umgrenzter Herd von weißen Flecken.

Verlauf: Nach 3 Wochen (8. 9. 24) unter Milch bedeutender Fortschritt.

25. 9.: Visus unverändert. Der Makulafleck ist wieder stärker grau gefärbt.

10. 10.: V. L. 6/60 (+ 1). Progreß. Adaptation 68 bds. Tuberculinkur.

17. 10.: Status idem. Starke Lokalreaktion auf Tuberculin.

21. 10.: V.: L. Fz. in 2 m.

Trübung der Retina; zahlreiche kleine weiße Flecke um die Makula.

28. 10.: V.: L. Fz. in 1 m exzentrisch.

4. 12. Nach mehreren Milchspritzen keine Besserung.

16. 2. 25: Links ist der Herd größer geworden. Um ihn herum bildet sich ein Hof weißer Spritzer: Retinitis circinata.

24. 3.: Der weiße Makulaherd ist deutlich prominent und graulich weiß.

20. 4.: Die weißen Herde verschwinden wieder.

12. 5.: V. Links 6/36. Weiterer Rückgang der weißen Spritzer.

8. 10.: Der centrale Herd ist kleiner geworden, die Spritzer sind verwaschen.

V.: Rechts 6/6, Links 6/60.

8. Oberstleutnant a. D. v. B., 55 Jahre (P. P.).

Links alte Amotio traumatica (Hufschlag).

Rechts ganz allmählich während des Krieges Verschlechterung des Sehens.

30. 1. 25.: Visus R. 6/36 (mit Zeiß 3 × = 6/12). Nach Erweiterung der Pupillen r. eine Retinitis centralis circinataähnlich.

Nebenbefund: Glaukom (?); Tension bds. normal (20).

Adaptation: R. 84, L. 60 (exzentr.).

2. 3.: Links typische Heilungsvorgänge der Amotio.

Adaptation: R. 105, L. 68.

7. 4.: Visus R. 6/12.

19. 9.: Ebenso.

Schwere Arteriosklerose der oberen Retinalgefäße. Exkavatio magna. Opticus temporal blass. Im Bereich der „Circinata" neugebildete Gefäßchen.

9. Frau St., 75 Jahre.

Patientin ist taub. Seit 3—4 Jahren Sehverschlechterung, die langsam zunahm. Vor 3 Jahren Augenentzündung rechts.

Befund: V.: R. Fz. 1 m, L. Fz. 2 m. Arcus senilis incipiens und Cataracta corticalis incip. bds., rechts mehr als links.

Fundus: Opticus bds. o. B.

Rechts: temporal unten von der Makula und um dieselbe herum weiße, leuchtende, zackige Herde von verschiedener Größe.

Links: Dicht unterhalb der Makula zieht sich eine feine Linie hin, unter der der Fundus verschwommen ist. Der Fundus sieht hier tiefer rot aus als oberhalb der Linie. Die Fundusperipherie ist marmoriert und wieder deutlich sichtbar. Sklerotische Einscheidung der A. temp. inf.

Adaption: R. 68, L. 85. — Tension: 20 bds.

Gesichtsfeld: R. Central-Skotom; L. leichte temporale Einschränkung.

Befund der medizin. und Ohrenklinik: Sklerose der peripheren Arterien. Cor nach links verbreitet. 2. Aortenton betont und klappend.

Bds. kombinierte Schwerhörigkeit.

Lumbalpunktion: Druck 120 mm Hg, Wa R. und S. G. negativ, R. R. 170/70.

Therapie: Eigenblut-Injektionen; Jodkur.

Verlauf: Nach 3 Wochen Vis.: R. Fz. 2 m, L. Fz. 2,5 m. Patientin hat 60 g Jodkali erhalten. Rechts kleine praeretinale Blutungen neben dem Fleck in der Makulagegend.

Ein Vierteljahr später (2. 6. 25): Rechts: typische Retinitis circ.

Links: In der Makula großer grau-weißer Fleck; in der Umgebung Anfänge einer Retinitis circinata.

18. 9.: Links Blutung an der Peripherie der „Circinata". Sonst status idem. Weiter Jod.

6. 11.: V. R. Fz. 2 m, L. Fz. ½ m.

29. 2. 26.: Objekt. status idem. R. Fz. 3 m; L. 2 m.

23. 4.: Rechts: typische Retinitis circinata.

Links: großer centraler grau-grünlicher Herd, der etwas über die Umgebung hervorragt. Retinitis circinata.

R R. 180/120 mm Hg.; Aderlaß 150 ccm; 10 ccm Eigenblut injiciert.

4. 6.: Vis.: R. 2/60, L. 1/60.

8. 7.: Gesichtsfeld:

R.: Central-Skotom relativ für Farben, periphere Einschränkung,

L.: Central-Skotom für Weiß und Farben,

10. Frau A. K., 55 Jahre.

Neurasthenische Beschwerden. Reflexe gesteigert. Oppenheim angedeutet (l). Babinski —. Romberg +. Wa R. —. Tbc.?

Status ophth.: Pupillen etwas träge.

R.: S. = 6/18; (— 1,0 = 6/6!).

L.: S. = 6/60; (— 1,0 = 6/36).

Links: Linsenkernsklerose.

Fundus: Opticus bds. o. B. Rechts: Makula hellrot.

Links: Retinitis circinata.

Zwischen Optikus und Makula, die leicht getrübt erscheint, ausgedehnter weißer Fleckenherd, der sich hufeisenförmig um die Makula legt. (Skizze vorhanden.)

11. Frau Helene N., 59 Jahre.

Seit einigen Monaten auf dem rechten Auge Nebelsehen, sonst stets gesund gewesen.

12. 1. 26: Vis R.: 6/8 (+ 3,0), L.: 6/6 (+ 2,5).

(Hom.:) Makula verändert (senile Degeneration?).

Therapie: Terpichin. Jod.

7. 3.: Adaptation: bds. 95. Visus idem.

11. 5.: Mydriat.: L. sehr circinataähnlich.

Adaptation: 67 bds. (Pilocarpin).

7. 7.: Patientin klagt noch immer über Schleiersehen.

Vis: 6/8 bds.

19. 7.: Lesestörung. Gesichtsfeld: Centralskotom r.

Th.: Jod und Milch in steigenden Dosen i. m.

R. R. 138. Adaptation bds. 85.

12. Professor S., 54 Jahre (P. P.).

15. 12. 25: Visus: R. 6/5 (+ 1), L. 6/12 (+ 1).

Fundus: R.: normal, L.: Retinitis circinata.

Therapie: Jod, Terpichin steigend.

3. 1. 26: Vis.: L. 6/12 p. Progress.

9. 3.: R. 6/5 (+ 0,5), L. 6/8 p (+ 0,5).

Adaptation: R. 104, L. 102.

Mydriat.: L. sehr typische Circinata (Progress).

14. 6.: Vis.: bds. 6/8. Subjektive und objektive Besserung.

17. 9.: R. 6/5 (+ 0,5), L. 6/6 (+ 1,0).

Restitutio ad integrum bei fünfjähr. Beobachtung.

13. Frau L. Pr., 49 Jahre (P. P.).

Visus: R. 6/18 (+ 10,0 + cyl. 2,0 A 0°), L. normaler Visus.

Diagnose: R.: Chorio-Retinitis diff. nas.; Circinata central.
Große atroph. Flächennarbe, von Pigment umrandet.
Therapie: Terpichin und Jod.
Wa. R. und S. G. negativ.
Weiterhin keine Besserung eingetreten.

14. Frau D. I., 75 Jahre.

Seit zwei Jahren schlechtes Sehen. Genaue Arbeiten nicht mehr möglich.
Status: R. Fz. ½ m, L. 6/36 (mit + 2,0 = 6/12).
Pupillen träge.
Linsen: betonte Alterszeichnung.
Opticus: R. temporal hell; L. o. B.
Fundus: R.: Zahlreiche gelbliche Herde im Bereich der Makula, diese selbst scheinbar unverändert.
L.: Ringförmig um die Makula angeordnete stippchenartige weiße Herde.
Gesichtsfeld: Central-Skotom r.; kleines Skotom links nasal vom Fixierpunkt.
Adaptation: zentral 44, exzentrisch 67.
Therapie: Milch i. m.
Nach 14 Tagen ungebessert entlassen.

15. Frau Cl. H., 65 Jahre.

Status: Beiderseits Katarakta incipiens.
Visus: R. 6/18 (+ 2,5 = 6/6), L. Fz. in 1 m.
Opt. bds. o. B.; Retinitis circinata typica. Bds. kleine Blutungen.

16. Frau J. T., 75 Jahre.

1912 Typhus. 1926 Grippe, Cystitis, Magenleiden. Bis zum Klimakterium stets gut gesehen, dann allmähliche Verschleierung. Anfangs des Krieges soll rechts ein Gefäß gesprungen sein (plötzliche Sehverschlechterung über Nacht), ca. ½ Jahr später links ebenso, gleichzeitig Ptosis (Apoplexie?).
Befund: Bewegungen frei; Ptosis des l. Oberlides. Pupillen reagieren auf Licht und Conv. Medien klar. Blutdruck 150 mm Hg.
Visus: R. Fz. 30 cm, L. 6/60 (mydr. stenop + 1,0 = 6/36).
Fundus: Am Optikus arteriosklerotische Veränderungen rechts.
R. Makula: Retinitis proliferans interna. An Stelle alter Hämorrhagien circinataähnliche Veränderungen.
L. Makulaveränderungen; ferner Chorioiditis. Optikus blaß.
Gesichtsfeld: bds. (links ⌿ rechts) konzentrische Einschränkung; r. Central-Skotom (rad. = 10—15°).
Therapie: Milchinjekt., KJ., Olobinthin. Auf Milch sehr starke Reaktion mit Unwohlsein und Erbrechen.

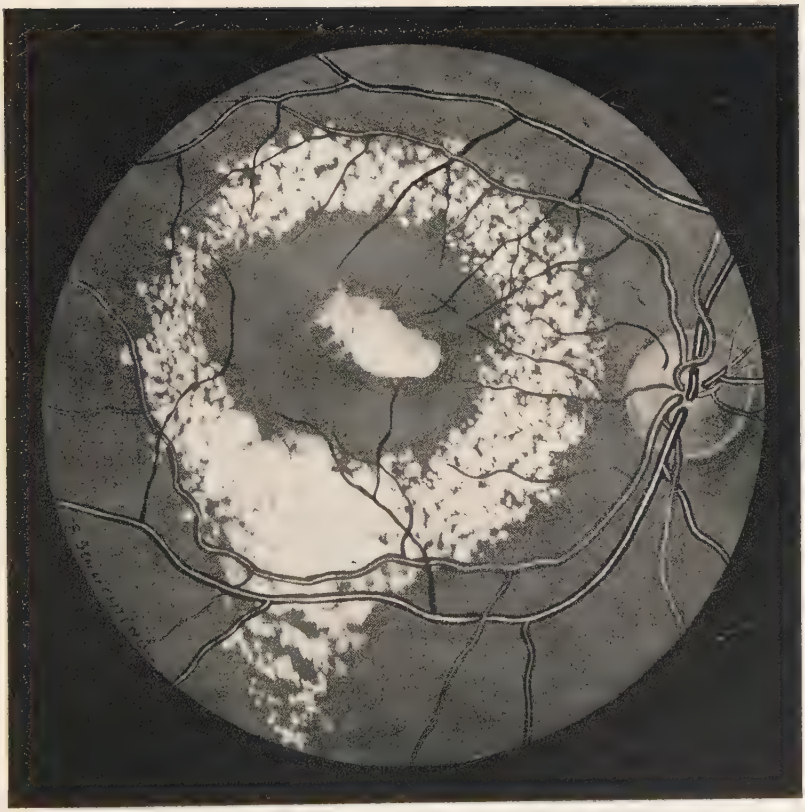

Abbildung 4

Fall 18.

4 Wochen später (13. 11. 26) subjektiv wesentliche Besserung; objektiv Stat. idem. 6. 12.: Bds. Conjunctivitis subacuta (r. > l.). Bis Ende 1928 keine wesentliche Änderung.

11. 6. 29: Visus: R. Fz. in ¼ m; L. 6/60 c. c.

Fundus: Bds. arter. Atrophie und Circinata.

Tension: Bds. 26 (Glaukom).

17. Frau Emma Sch., 72 Jahre.

Anamnese: Vor 2 Jahren plötzlich rechts schlecht gesehen. Seit letztem Sommer links auch. Sonst nie krank gewesen.

4. 4. 27: Visus: R. Handbewegungen vor dem Auge, L. Fgz. in ½ m.

Optikus bds. blaß in toto.

R. Ausgesprochene Retinitis circinata.

L. Circinata in geringer Ausdehnung.

Therapie: Milch und Jodkali.

7. 4.: Subjektive Besserung. Visus idem.

10. 4.: Apoplectiformer Insult. Umfallen nach rechts. Anfangs pulslos, später Besserung des Pulses.

11. 6.: Wesentliche Besserung. Puls gut.

L. Central-Skotom (rad. = 20°).

Patientin wird in die med. Klinik verlegt.

18. Frau Helene L., 68 Jahre.

Status: Pupillen beiderseits etwas träge reagierend.

Visus: R. Finger vor dem Auge, L. 6/24 (+ 1,5 = 6/8).

Fundus: R. Senile Makula oder beginnende Retinitis circinata (?). (S. Abb. 4.)

Gesichtsfeld: Zentralskotom, bes. rechts (im Querdurchm. 20°, im Längsdurchm. 10°).

19. Frau Th. Th., 64 Jahre (P. P.).

Seit längerer Zeit stärkere Sehverschlechterung rechts. War schon in Behandlung (Jod).

Befund (17. 3.): R. + 3,0 = 6/60 — 6/36, L. + 3,0 = 6/6.

Hintergrund: R. Opac. corp. vitr.; Chorio-Retinitis bds., r. frisch, l. alt.

Adaptation: bds. 68, Wa R. und S. G. —.

21. 3.: Rechts in Makulagegend Entzündung in Rückbildung. — **Tbc.?**

Visus: R. 6/18 (+ 3,0), L. 6/6 (+ 3,0).

19. 4.: Visus unverändert.

Milchinjektionskur steigend 5—12 ccm.

3. 4.: Visus mit Schwankungen gleich.

L. sehr circinataähnlich. KJ in ansteigender Dosis.

20. Friedr. V., Wachtmeister a. D., 71 Jahre.

Vor zwei Jahren bemerkte Patient gelegentlich beim Zuhalten des linken Auges, daß das rechte Auge durch Nebel getrübt war. Trotz

ärztlicher Behandlung keine Besserung. Früher keine ernstlichen Krankheiten.

Status praesens: Wa R. und S. G. negativ.

Blutdruck: R. R. 165 mm Hg.

Visus: R. Fz. ½ m., L. 6/8 (+ 1).

Pupillen o. B.

Fundus: Rechts Retinitis circinata. Ausgedehnte Makulaveränderungen. Optikus: seichte randständige Exkavation, recht blaß (pathologisch).

Links temporal und etwas oberhalb des Optikus punktförmige und flächenhafte frische Blutungen. Optikus: seichte randständige Exkavation, recht blaß (Atrophie). Gefäße sind dünn. — Makula verändert: senile Makula (Retinitis circ. incip. ?).

Tension: bds. normal (20).

21. 4.: Röntgenaufnahme: Sellagegend anscheinend normal.

Therapie: Milchinjektionen; Jod, Kalzan innerlich; Pilocarpin (wegen des Glaukoms).

30. 4.: Patient klagt über schlechteres Sehen. S. = 6/12 c. c. links.

In der Umgebung der Makula frische Blutungen.

6. 5.: Patient sieht immer noch etwas verschleiert. Nach einem Aderlaß (R. R. = 180 mm Hg) starke Erleichterung. Viskosität des Blutes: 1 : 5,5. — Eigenblutinj. 5; 10 ccm.

14. 5.: Besseres Sehen links. Aderlaß (150 ccm).

1. 7. 27: Sehen, besonders nach oben, auch mit + 4,0 sehr schlecht (Nieden 8).

Fundus: Opt. und Makulagegend im wesentlichen unverändert. Adaptation: 67 bds.

Gesichtsfelder: **23. 3.:** Bds. konzentrische Einschränkung, links Vergrößerung des blinden Flecks, rechts nasaler Sprung. **24. 4.:** Bds. Inversion der Farben (links teilweise). Konzentrische Einschränkung zurückgegangen. **20. 5.:** Im wesentlichen unverändert. **1. 7.:** Rechts Peripherie eingeschränkt. Links wie bisher + nasaler Sprung.

21. Frau H., 61 Jahre (P. P.).

Patientin war stets gesund; zwei Kinder (zweites bei der Geburt gestorben). Seit längerer Zeit zunehmende Sehverschlechterung rechts

Befund: Visus: R. Fz. exzentrisch temp. L. 6/6 (+ 0,5).

Fundus: R. Opt. o. B. Amotio centralis.

Gesichtsfeld: R. Centrales Skotom, Übergang in die Peripherie unten.

Adaptation: R. 0, L. 67.

Therapie: Milchinj., Jodkali.

Verlauf: Visus innerhalb von 14 Tagen bedeutend gebessert (R. 1/24; 1/18; 1/12). Urin normal. Hglb. 63 = 90 %.

Wa R. —. R. R. 158 mm Hg. Tension: 20 bds.

Adaptation: R. 67, L. 90.

Diagnose: Retinitis circinata.

22. Christian Pl., 68 Jahre.

Anamnese: Früher gutes Sehvermögen (seit dem 30. Jahre Brille). Vor einem Jahr stellte sich anläßlich einer neuen Brillenbestimmung heraus, daß Patient mit dem linken Auge nur sehr wenig sehen konnte. Er selbst hatte keine Beschwerden gehabt. 1926 Grippe, seitdem oft Herzklopfen, Kälte der Extremitäten. Infectio venerea negatur. Zwei Kinder leben (zwei Fehlgeburten).

Befund: Iris: seniler Pigmentschwund. Katarakta incipiens corticalis posterior bds.; Arcus senilis bds.

Pupillen: Bds. träge, wurmförmig, entrundet (r. > l.).

Hintergrund: Opt. bds. o. B. Makula: Links wolkige, grünliche Verfärbung der Retina, leicht prominent. Um die Makula herum teils kleinfleckige, teils einige größere rundliche weiße Herde (Circinata). Gefäße zum Teil neugebildet, steigen auf die Makulaveränderung hinauf.

Visus: R. 6/36 p. (+ 4,5 = 6/6!), L. Fz. vor dem Auge.

Gesichtsfeld (17. 2. 28): Links leichte konzentrische Einschränkung, Central-Skotom (rad. = 20°). Bds. Inversion der Farben (links nur rot).

Adaptation: R. 72, L. 62.

23. 2. (Befund der med. Klinik): Emphysema pulm. mit geringem Spitzenkatarrh. Röntgenologisch finden sich auch geringe Tbc.-verdächtige Veränderungen im Bereich des linken Spitzenfeldes. Blutsenkung normal. Blutdruck 190 mm Hg. — Pirquet neg. Urin frei. Wegen der bestehenden Lungenaffektion von der Proteinkörpertherapie abgeraten.

Therapie: Jod intravenös.

26. 2.: Während einer Jodinjection plötzlich Collaps, schlechter Puls; sofort Cardiazol subcutan.; Blut-Autotransfusion.

1. 3.: Fundus: Anastomosen zwischen Arterien und Venen. Kegelförmige Erhebung zentral. Ferner haben glitzernde Stellen zugenommen. (Bild vorh.)

Therapie: Alt-Tb-Kur. Jodkali innerlich.

4. 3.: Zirkumskripte, weißliche Herde in der linken Makula; bindegewebige Strangbildung (alter Prozeß). Jetzt Chorioiditis exsudativa. R. Retinitis circinata.

6. 7. 30: Visus: R. 6/60 (+ 4,5 = 6/6), L. Fz. in ½ m (+ 4,5 = 2/60).

Zur Zeit keine stärkeren Beschwerden als früher. Links subjektives Central-Skotom. Zuweilen Stechen im linken Auge. Puls hart, regelmäßig, ca. 56. Blutdruck 145 : 73.

Fundus: Opt. bds. o. B. Linke Makula scheibenförmig degeneriert; Umgebung zeigt in der Nähe der Gefäße weißlich schimmernde, kranzförmig um die Makula angeordnete Degenerationsherde. Zentrum prominiert gegen die Umgebung und ragt in den Glaskörper vor, macht den Eindruck einer abgelaufenen Coats-Retinitis, leicht durchscheinend. Kleine Gefäße laufen oberflächlich darüber hin. (Skizze vorh.)

23. Frau W. H., 53 Jahre.

Gelegentlich einer Brillenbestimmung fand sich auf dem linken Auge eine bedeutende Sehschwäche. — 1920 Gallenkoliken.

Befund: Visus: R. 6/6, L. 6/60.

Fundus: R. normal, L. Retinitis circinata centralis. — Makulablutung: stellenweise nur „Spritzer", stellenweise rein kranzförmig angeordnete Fleckenherde.

Blutdruck: 155 mm Hg. Herz: o. B. Leber handbreit unter dem Rippenbogen druckschmerzhaft. Urin frei.

24. Frau Emma G., 69 Jahre.

Gelegentlich einer poliklinischen Vorstellung wurde bei der Patientin eine typische Retinitis circinata o. s. festgestellt. Nebenbefund: Bds. Blepharitis ulcerosa r. > l. Zur Aufnahme ist Patientin nicht erschienen.

25. Frau E. P., 38 Jahre.

Anamnese: Vor ¼ Jahr Schwangerschaftsunterbrechung wegen Krampfanfällen (Eclampsie). Patientin kommt jetzt von der chirurg. Klinik mit folgendem Befund: Urin: Eiweiß: + (deutliche Trübung); Zucker: —. Sediment: mäßig viele rote Blutkörperchen, Rest N: 0,039 g %, △ (Gefrierpunktserniedrigung) = 0,57° C. Blutsenkungsgeschwindigkeit 800 Min.

Blutdruck: 215/115 mm Hg. (R. R.).

Wasserversuch, Pyelogramm, Cystoskopie: o. B.

Ophth. Befund: Visus: R. 1—2/60, L. 1/60.

Hintergrund: bds. schwerste Angiopathie mit frischen und älteren Blutungen. Um die scheinbar unveränderte Makula herum circinataähnliche Veränderungen (nephrogen?).

Opt.: bds. in toto blaß.

Einen Monat später Urinbefund normal. Blutdruck: 150 mm Hg. Visus: Bds. 1/60.

Opt.: bds. total atrophisch. — Retinitis-albuminurica-ähnliche Veränderungen.

Gesichtsfeld: Bds. absolutes Central-Skotom (rad. = 5°).

26. August V., Rechnungsrat a. D., 65 Jahre.

Patient hat schon als Schüler wegen Kurzsichtigkeit eine Brille getragen. Vor zwei Jahren bemerkte er ein allmähliches Nachlassen seiner Sehkraft, die sich nach Einsetzen der Behandlung (Jod) wieder besserte. Seit ca. zwei Monaten neuerdings langsame Verschlechterung. Diabetes.

Befund (17. 4. 29): Visus: R. Fz. in 1 m (— 9,0 = 6/36 p.), L Fz. in 2 m (— 9,0 = 6/24), binoc. 6/18 p. (— 5,5 = Nieden 3).

Cornea, Iris, Pupillen o. B.

Beginnende Katarakt (axialis), l. > r.

Fundus: Opt. etwas exkaviert, sonst o. B. Bds., besonders rechts, mehrere chorioretinitische Herde, alte und neue, vereinzelte kleine Blutungen. Die Gefäße sind bds. etwas eng, sklerotisch verändert.

Gesichtsfeld: Bds. konzentrisch (ca. 10—20°) eingeschränkt.

Teilringskotome r. > l. zwischen 10 und 30°. Farbenfelder eingeengt.

Urin: Eiweiß negativ. Zucker: + (Pol. 4,2 %).

Blutdruck: 190/90 mm Hg.; Aderlaß 200 ccm.

Therapie: Zuckerdiät; Jod i. v. und per os. 1. 5.: Zucker fast völlig zurückgegangen (0,2 %); 6. 5.: Visus c. c.: R. 6/18 p., L. 6/24 p.

Ophthalm.: Die Blutungen haben sich resorbiert, keine frischen Herde.

Gesichtsfeld freier. Ambulant Jod weiter.

16. 11.: Visus c. c.: R. 6/60, L. 6/36.

Am Fundus nichts Frisches. In der Makula (besonders rechts) weißlich leuchtende Herde.

7. 3. 30: Seit gestern plötzlich Verschleierung und Abnahme des Sehvermögens links. Visus: R. 6/60, L. Handbewegungen.

Fundus: L. zentral in der Makula, wahrscheinlich große Blutung (oder Amotio). Tension bds. etwas herabgesetzt, R. = L.

8. 3.: Wiederaufnahme. Visus c. c.: R. 6/24, L. Fz. in ½ m exzentrisch.

Fundus: Opt. etwas blaß, besonders rechts.

R. nasal kleiner Pigmentherd. Makula anscheinend normal. Peripher (ca. 2 P. D. außerhalb der Makula) Kranz von weißlichen Degenerationsherden.

L. zentral großer schwärzlicher Schatten mit unscharfer Begrenzung, besonders nach unten, Peripherie frei.

Gesichtsfeld: R. relatives Teilring-Skotom (nasal und unten).

L. nur halbmondförmig, nach unten und temporal offen.

Blutdruck: 175/85 mm Hg.; Aderlaß (200 ccm).

Urin: 2,3 % Zucker.

15. 3.: Zucker auf 0,88 % zurückgegangen. R. R. 155/75 mm Hg.

17. 3.: Hintergrund links total verschattet (neue Blutung).

31. 3.: Blutdruck wieder 170/80 mm Hg. Harnzucker schwankt um 1 %, Blutzucker um 0,17 mg. % herum.

7. 4.: Visus: R. c. c.: 6/24 p., L. fast 0.

11. 4.: Patient bemerkt beim Aufstehen Schwäche des linken Beins, so daß er sich nur mit Mühe aufrecht halten kann. Fallen nach links (Apoplexie).

Fundus: R. einige kleine Pigmentherde und circinataartige weißliche Fleckenzone um die Makula. Sonst wie bisher. L. kein rotes Licht (Visus 1/120 exzentrisch).

12. 4.: Beim Versuch aufzustehen, stürzt Patient gegen einen Heizungskörper und ist seitdem halbseitig gelähmt. Verlegung in die med. Klinik, dort am 17. 4. 30 gestorben.

27. W. Sch., Rentner, 79 Jahre.

Früher stets gesund gewesen. Linkes Auge von Jugend an amblyopisch. Vor ca. ½ Jahr plötzliches Auftreten von Sehstörungen. Gerade Linien werden z. B. gezackt oder unterbrochen gesehen. In letzter Zeit sieht Patient mit dem rechten Auge verschiedenartige

Figuren, zuweilen „elektrische Funken", auch im Dunkeln. Dabei Druckgefühl im Kopf und Schwindel.

20. 3.: Befund: Visus o. d. 6/24 (+ 0,75 = 6/18); o. s. 2/60 (Gl. b. n.).

Arcus senilis r. > l., Katarakta corticalis incipiens bds. Pupillen r. = l., reagieren träge auf Licht und Konvergenz.

Fundus: R. Makuladegeneration, L. Makula suspekt, Peripherie bds. pigmentiert; ringförmige Herde um die Makula herum, z. T. hell schimmernd. Arteriosklerotische Gefäßveränderungen r. > l.

Blutdruck: R. R. 225/110 mm Hg.

Therapie: Aderlaß (150 ccm) (danach 175 90 mm Hg.). Rhodan-Calcium-Diuretin, inn. Milchinj. und Jodkur steigend.

Verlauf: 22. 3.: Blutdruck 165,90 mm Hg., subjektiv erhebliche Erleichterung.

Am Hintergrund keine neuen Herde.

28. 3.: Weitere Besserung. Blutdruck nach Aderlaß 150 88 mm Hg.

24. 4.: Visus: R. 4/60, L. 2/60.

Im Hintergrund Auftreten neuer Herde, besonders rechts. — R. R. 165/90; Aderlaß (230 ccm).

8. 5.: Patient sieht wieder Figuren und Gestalten, macht sich Gedanken und schläft schlecht.

Blutdruck: von 180/85 auf 150/75 nach Aderlaß gefallen.

27. 5. und 11. 6. 30: Status idem. Subj. Wohlbefinden.

Gesichtsfelder: 20. 3. 30: Bds. nahezu geschlossene ringförmige Skotome, z. T. relativ; L. auch Central-Skotom.

28. 3.: L.: größeres ringförmiges und kleines Central-Skotom. R.: das anfängliche Ring-Skotom ist zu einem relativen vergrößerten Central-Skotom geworden.

4. 4.: Bds. vom blinden Fleck aus halbmondförmig das Zentrum umfassendes Ring- und (r. > l.) kleines Central-Skotom. Farbenfelder sonst jeweils normal.

Diagnose: Retinitis circinata bds.; frische Makulablutungen; Arteriosklerose.

Unter den vorliegenden Fällen befanden sich doppelt so viele Frauen wie Männer. Das Durchschnittsalter bei Beginn der Behandlung betrug bei beiden ca. 63 Jahre, das höchste Alter war 79, das niedrigste 38, nur drei Patienten waren jünger als 50 Jahre.

Was den Allgemeinzustand der Kranken anbetrifft, so ist die bei weitem häufigste Krankheit die Arteriosklerose. Bei 13 Fällen war dies einwandfrei festzustellen, viermal war erhöhter Blutdruck auch wahrscheinlich arteriosklerotischen Ursprungs bei Fehlen weiterer Symptome vorhanden, einmal gleichzeitig Diabetes, zweimal Emphysem, ferner einmal Eklampsie und Nephritis (mit Hypertonie), sechsmal alte Lungenprozesse (zwei davon fraglich), zweimal Herzaffektionen, einmal wahrscheinlich Basedow und einmal Leberschwellung und Gallenleiden. In 7 Fällen war keine Begleitkrankheit zu eru-

ieren oder die Untersuchung nur auf den Augenbefund beschränkt geblieben. Lues war in keinem Falle nachzuweisen (ein- bis zweimal fraglich). Die Wa R. war zehnmal negativ.

Von begleitenden Augensymptomen kamen besonders die senilen Degenerationserscheinungen häufiger vor: Arcus senilis sechsmal, Katarakt oder Linsensklerose neunmal, ferner Optikusatrophie dreimal, Netzhaut- und Aderhautatrophie einmal, Glaukom zweimal, Glaskörpertrübung zweimal.

I a) Von dem Beobachtungsmaterial machen den Hauptanteil die einseitigen typischen Fälle (12) aus. Sie sind charakterisiert durch die Makulaaffektion und den mehr oder weniger vollständigen Fleckengürtel um dieselbe. Der Gürtelring besteht meistens aus scharf abgesetzten, seltener unscharfen, unregelmäßigen, rundlichen oder konfluierenden Fleckchen ohne Pigmentsaum. Sie liegen immer hinter den Netzhautgefäßen. Gelegentlich finden sich auf dem Gürtel oder an dessen Rande Blutungen oder Reste davon (Cholestearinkristalle). In der Makulagegend sieht man gewöhnlich einen etwas verschleierten, unscharf begrenzten Fleck von graulichem bis schmutzig rotem Farbton. Auch hier können Blutungen, Pigmentverschiebungen oder dergleichen vorkommen. Auch können sich gelegentlich, wie am Fleckenring, kleine Niveaudifferenzen zeigen.

I b) In der Literatur sind als „Kuriositäten" noch einige wenige Fälle mit atypischer Lage des Fleckengürtels, oberhalb, unter- oder außerhalb der Papille und Makula, aber sonst für R. c. charakteristischen Erscheinungen, beschrieben worden, wobei die nasalen oder äußeren Gefäßverzweigungen eine gewisse Rolle spielen. Diese atypisch gelegenen Fleckenringe sind in einem oder zwei Fällen auch gehäuft an verschiedenen Stellen der Peripherie außerhalb des Makulabereichs (bei vorhandenem Makulafleck) gesehen worden [Heinricy und Harms (67)]. Durch diese außergewöhnliche Lage des oder der Fleckengürtel sind natürlich sämtliche bis dahin vertretenen Theorien, die die perimakuläre Lage des Gürtels zu erklären versuchen, hinfällig geworden, jedenfalls nur auf einen Teil der Fälle zu beschränken, so die von Fuchs (6), daß die die Makula umkreisenden Nervenfasern die Lokalisation bedingen, oder die von Nuël (16), der die Anordnung mit der Henleschen Schicht in Verbindung bringt, sowie die Ableitung Goldziehers (12) aus der perifovealen Gefäßverteilung. Außer dem soeben erwähnten sind noch von Bachstelz (65), Dreyer-Dufer (35) und Harms (66) Fälle dieser Art beschrieben worden.

I c) Demgegenüber bildet eine weitere Reihe einseitiger Formen, bei denen entweder die Makula oder der „Ring" nicht die üblichen oder keine charakteristischen Merkmale aufweisen, eine Sondergruppe der R.-c.-ähnlichen Fälle. Ich rechne hierzu Nr. 8, 11, 19.

II a) Die doppelseitigen typischen Fälle (10) sind nach unseren Erfahrungen fast ebenso häufig wie die einseitigen, wenn man kleinere in der Entwicklung begriffene Herde der weniger

erkrankten Seite als R. c. gelten lassen will. Der Hintergrundbefund ist auch durchweg charakteristisch: Makulatrübung, ringförmige Zone von Fleckenherden, in einigen Fällen Blutungen, auch Pigmentierungen, teilweise Veränderungen der Netzhautgefäße. Hervorzuheben ist z. B. im Fall 9 die deutliche sklerotische Einscheidung der linken A. temp. inf. und die spätere Grünfärbung der Makulaaffektion auf demselben Auge, was auf eine abgelaufene Blutung hindeutet. Tatsächlich waren ja auch längere Zeit vorher gleichseitige Blutungen, allerdings an der Fleckenzone, beobachtet worden. Es gehören hierher die Fälle Nr. 2, 5, 6, 9, 15, 16, 17, 20, 26 und 27.

II b) Doppelseitige atypische Fälle: zwei (Nr. 14 und 25). Eine weitere Gruppe bilden analog den einseitigen atypischen Fällen diejenigen mit (ophthalmoskopisch) nicht nachweisbarem Makulafleck oder atypischen Veränderungen auf beiden Seiten. Allerdings kann es sich bei scheinbarem Fehlen einer Makulaaffektion auch um Beobachtungsfehler handeln, so daß die Gruppe der atypischen Fälle praktisch den typischen gleichzustellen ist, sobald sie die charakteristische Fleckenzone aufweisen. Als atypisch ist ferner noch ein Fall in der Literatur beschrieben worden, bei dem statt des einen normalen Fleckenringes einer oder mehrere solche in der Peripherie auftraten [Bachstelz (65)].

III. Als Übergangsform zur Retinitis exsudativa (Coats) ist noch ein Fall (22) erwähnenswert, der auch zur Gruppe Ic zugerechnet werden könnte. Bei der Makulaaffektion handelt es sich anscheinend um ein massiges, tiefliegendes, im Schwinden begriffenes Exsudat oder Ödem, das anfangs mit Blutungen einhergegangen ist. Etwas später sieht man reichliche neugebildete Gefäße aus der oberen und unteren A. temporalis dem sich organisierenden maculären Prozeß zustreben. Es haben sich Anastomosen zwischen Arterien und Venen gebildet, die auch mit Chorioidalgefäßen zu kommunizieren scheinen. Zwei Jahre später ist die Makula scheibenförmig degeneriert, das Zentrum ragt kegelförmig bis in den Glaskörper vor, ist durchscheinend und von eigenen kleinen Gefäßen versorgt. Gleichzeitig ist bis zuletzt der für R. c. charakteristische Fleckenkranz vorhanden. Es lassen sich somit Beziehungen sowohl zur Degeneratio maculae disciformis wie zur Retinitis exsudativa (senilis) „Coats“ erkennen.

Ätiologie.

Die Entstehungsweise und histologische Natur der R. c. war lange Zeit unentschieden. Die Allgemeinuntersuchung der Fälle von E. Fuchs (6) ergab z. B. für Tbc. keine Anhaltspunkte. Ebensowenig für Lues. Im Urin fand sich in einem der 12 Fälle einmal eine Spur Eiweiß, in einem andern eine Spur Zucker. Viermal bestand mäßiger Grad von Arteriosklerose. Da in anderen Fällen Arterienverkalkung nicht im geringsten nachweisbar war, glaubte er diese nicht als Ursache ansehen zu können. Wenn auch bei einigen

Arteriosklerose bestand, so sei dadurch noch nicht ausgemacht, daß auch die Netzhautgefäße davon betroffen werden. Er nimmt am ersten eine Verwandtschaft mit der albuminurischen Retinitis an (Schollen geronnener eiweißreicher Transsudate). Allerdings gehen die Ansichten über Häufigkeit der Mitbeteiligung der Netzhautgefäße an allgemeiner Arteriosklerose auseinander.

Goldzieher (12) ist der Ansicht, daß bei der Hälfte der Fälle mit allgemeiner Arteriosklerose sich Veränderungen an den Netzhautgefäßen finden. Er sieht die Ursache der R. c. in Arteriosklerose, die in allen seinen Fällen in ausgeprägtem Grade vorhanden war. Meistens war der sklerotische Prozeß über das ganze Aortensystem verbreitet. — Von Fuchs' Fällen hatten 7 völlig normale Netzhautgefäße, von den übrigen (5), die teilweise nur vorübergehende Veränderungen zeigten, führt er nur zwei auf arteriosklerotische Ursachen zurück. Er glaubt auch aus dem Grunde die sklerotische Natur der Veränderungen ablehnen zu müssen, da die Flecken nur in einem bestimmten Bezirk vorkommen und die Veränderungen in der Makula wegen der Kleinheit der Netzhautpartie niemals arteriosklerotischer Natur sein könnten. Da die Erkrankung hauptsächlich in vorgerücktem Alter vorkommt, folgert er, daß ihr senile Prozesse zugrunde lägen, ohne deren Natur näher zu bestimmen.

Strzeminski (51) beobachtete zwei Fälle von charakteristischer Retinitis circinata. In beiden wurden die Erscheinungen mit der Zeit vollständig ähnlich, obgleich es sich um zwei verschiedene Krankheitsursachen handelte, Arteriosklerose und (als Novum) Anämie. Die Zusammenstellung dieser Fälle zeigt, daß das klinische Bild der R. c. als eine Folge von Netzhautblutungen, einerlei welchen Ursprunges, auftreten kann.

Weiterhin beschreibt G. Coats (64/1912) eine Reihe von Fällen einer eigenartigen Retinitis, die mit Exsudatbildung nach abgelaufener Blutung in die äußeren Netzhautschichten einhergeht, woraus sich mit der Zeit atrophische weißliche Netzhautdegenerate entwickeln, die in einigen Fällen Ähnlichkeit mit der R. c. aufweisen. Ja, er erwähnt sogar einen Fall von Fischer (58/1910), wo bei einer 29jähr. Frau am rechten Auge Veränderungen einer seit langer Zeit bestehenden Retinitis exsudativa festgestellt wurden, während das linke Auge eine typische Retinitis circinata, verbunden mit massigem Exsudat (als Folge einer frischen Blutung), aufwies. Einige ähnliche Fälle kann man in der Literatur finden. Im allgemeinen differieren die beiden Erkrankungen im Lebensalter, in dem sie auftreten, und wahrscheinlich in der Ursache der Blutungen. Denn die R. c. geht gewöhnlich einher mit senilen Gefäßveränderungen, während diese bei der R. exsudativa in der Mehrzahl der Fälle fehlen. Immerhin besteht kein Zweifel, daß beide Formen durch Hämorrhagien veranlaßt sind, die sich in derselben (äußeren) Schicht der Retina finden. An Hand eines selbst beobachteten Falles von gleichzeitiger Retinitis circinata mit Exsudatbildung kommt er zu dem Schluß, daß beide Erkrankungen

aus (verschieden) tiefen retinalen und subretinalen Blutungen hervorgehen.

Nachdem also sämtliche neueren Forscher Netzhautblutungen als die unmittelbare Ursache der R. circinata (und exsudativa) ansehen, interessiert uns die weitere Frage: Wie kommt es zu diesen Blutungen? Hierfür gibt es zwei Erklärungen: Entweder durch abnorme Blutbeschaffenheit (z. B. Anämie, Leukämie), oder lokale Gefäßveränderungen in dem betreffenden Auge. Beide Möglichkeiten können in der Tat vorliegen, was sich durch genügend Beispiele belegen läßt. Im ersteren Falle handelt es sich wahrscheinlich um eine Beeinträchtigung der Viskosität oder der Gerinnungsfähigkeit des Blutes, so daß die zartesten Gefäße bei gelegentlicher Steigerung des Blutdruckes durchlässig werden. Sind hingegen die Gefäßwandungen selbst geschädigt, verdünnt, überdehnt oder abnorm brüchig, so ist es klar, daß die Gefahr der Blutung hierbei bedeutend größer ist. Wiederum sind es die (feinsten) Kapillaren, die den gestellten Ansprüchen am wenigsten Widerstand leisten.

Aus verschiedenen Arbeiten hat sich ergeben, daß die häufig zu beobachtenden glänzend weißen Flecke im Augenhintergrund vorwiegend in solchen Krankheitsfällen vorkommen, wo wir berechtigt sind, eine chronische oder auch plötzliche, vorübergehende Druckerhöhung im Schädelinnern anzunehmen. Es gewinnt somit die Ansicht verschiedener neuerer Autoren sehr an Gewicht, welche diese Flecke als Stauungsprodukte ansehen.

Wessely (90 1928) berichtet über eine Reihe interessanter Versuche, die in der Rombergschen inneren sowie in der Augenklinik zu München an Hypertonikern angestellt wurden, wobei eine möglichste Scheidung der verschiedenen Hypertoniekrankheiten, insbesondere eine Abgrenzung der essentiellen Hypertonie gegen die Arteriosklerose angestrebt wurde. Es ergab sich, daß unter 60 Fällen spontaner Netzhautblutung nur drei keine Hypertonie aufwiesen. Von den übrigen 57 Hypertonikern waren 15 reine Hypertoniker, 42 Hypertoniker mit Arteriosklerose. Die Retinablutungen sind also im wesentlichen an den Hochdruck geknüpft, mager entstehen wie er will, und sie sind sogar bei der reinen essentiellen Hypertonie nicht selten. Das gleiche gilt von den feinen Kaliberdifferenzen und Wandverdickungen der Netzhautarterien, durch die diese besonders auf und nahe der Papille nicht einem schön geschwungenen Rohr, sondern mehr einem knorrigen, in seiner Dicke wechselnden Ast gleichen, erhöhten Glanz zeigen und die überkreuzten Venen komprimieren.

Die Ergebnisse der Untersuchungen dürften also in zweifacher Hinsicht Bedeutung haben, einmal für die Frage der Entstehung und der klinischen Bewertung der Netzhautblutungen, zweitens für die Auffassung der Hypertonie als einer mehr oder weniger funktionellen Gefäßerkrankung.

Über die Bedeutung der Arteriolosklerose der Netzhaut für die Genese der verschiedenen Retinitiden kommt B. C. de la Fontaine-

Verwey (87/1927) im Verlaufe seiner sehr gründlichen diesbezüglichen Abhandlung zu folgenden Schlüssen:

1. Bei der klinisch durch Hochdruck und Hypertonie gekennzeichneten Erkrankung der kleinsten Arterien (Arteriolosklerose) sind in vorgeschrittenen Fällen neben den Arteriolen der Niere, der Milz, des Pankreas und der Leber auch diejenigen des Gehirns und der Netzhaut beteiligt.

2. Die Erkrankung trägt den Charakter einer lokalen Stoffwechselstörung im Sinne einer erhöhten Imbibition der Gefäßwandungen mit albuminoiden und lipoiden Substanzen; die etwa zu findenden Zellanhäufungen in der Gefäßumgebung sind reparativer Natur, nicht als entzündlich-defensiver Natur aufzufassen.

3. Die im Optikus und in der Retina nachzuweisenden Arteriolenveränderungen sind als die Ursache der eigentlichen Netzhautveränderungen anzusehen. Die letzteren bestehen in von der Gefäßerkrankung herrührender ödematöser und hämorrhagischer Herdbildung der Retina mit sekundärer Verfettung der Stützzellen und Bildung freier Fettkörnchenzellen.

4. Die Retinitis albuminurica sowie die Retinitis circinata werden ihrem Wesen nach am besten durch den Ausdruck „Retinomalacia arteriolosclerotica“ gekennzeichnet.

An den Netzhautgefäßen finden sich die Zeichen der Arteriosklerose meist viel eher als an den übrigen Gefäßen. Oft ist gleichzeitig erhöhter Blutdruck vorhanden. Auch finden sich derartige Gefäßveränderungen sehr gern als Vorboten einer chronischen Nephritis. An den Netzhautgefäßen macht sich die Arteriosklerose sowohl an den Arterien wie an den Venen durch Veränderungen des Kalibers und des Laufs (Schlängelung), Änderung der Durchsichtigkeit der Wände, Auftreten weißer Streifen auf und neben ihnen geltend. In der Netzhaut tritt Ödem auf, entweder diffus in der Umgebung der Papille, oder als zerstreute graue Flecken längs der Gefäße, an denen auch lineare Blutungen zu sehen sind.

In einem kleineren Prozentsatz der Fälle von R. c. scheint entgegen der bisherigen Annahme eine Beziehung zur Tbc. zu bestehen (Fall 1, 7, 10, 18, 19, 22). So fällt im Fall 7 außer einer (Basedow?-)Struma ätiologisch nur die gesteigerte Tuberkulinempfindlichkeit auf. Fall 22 hat außer einer erheblichen Blutdrucksteigerung vor allem eine Tbc.-Anamnese. In den Fällen 1, 19 und 16 (?) weist auch die Vergesellschaftung mit einer zweifellos tuberkulösen Chorioiditis disseminata bei normalem Blutdruck auf die gleiche Ätiologie hin (s. Abb. 1, Seite 12). Wir sind in dieser Hinsicht allerdings zum Teil auf Vermutungen angewiesen, da der Ausfall der physiologischen Reaktion ja bekanntlich sehr von dem Stadium der Erkrankung abhängt und das Röntgenbild auch bisweilen im Stich läßt. Daß auch bei genauester Untersuchung des gesamten Organismus usw. immer noch eine Gruppe von Fällen übrigbleibt, deren Ursache wir nicht aufzudecken vermögen, ist bei der Lückenhaftigkeit unserer Kenntnisse von den diagnostischen und ätiologischen Möglichkeiten

wohl verständlich. Eine voll befriedigende Erklärung von dem Einfluß der Tbc. auf das Zustandekommen des retinalen Prozesses läßt sich zur Zeit noch nicht geben. Wahrscheinlich versagt das die Makula umspinnende feine Gefäßnetz, auf welches die Netzhautmitte in ihrer Ernährung angewiesen ist, und worauf sie mit Blutungen, Ödem und Transsudatbildung reagiert. (Eine andere Form der tuberkulösen Entartung der Retinalgefäße gibt ja gelegentlich zu den bekannten rezidivierenden Glaskörperblutungen Anlaß.)

In der Literatur ist bisher wohl kein Fall von R. c. bekannt, der auf Tuberkulose zurückgeführt worden wäre. Um so wichtiger erscheint es uns, auf diese Möglichkeit aufmerksam zu machen.

Differenzialdiagnose.

Praktisch wichtig ist die Abgrenzung des Krankheitsbildes der Retinitis circinata gegen andere Netzhauterkrankungen wegen der Prognose und Therapie. Von diesen kommen differenzialdiagnostisch in Betracht:

Retinitis diabetica,
Retinitis albuminurica,
Drusen der Aderhaut,
Retinitis punctata albescens,
senile Veränderungen der Makula,
scheibenförmige Makuladegeneration und
Retinitis exsudativa (Coats).

Unsere Kenntnisse über die R. c. haben seit den ersten Arbeiten von Fuchs, Goldzieher, Ammann u. a. in den folgenden 30 Jahren erhebliche Fortschritte gemacht, sowohl nach der klinischen als nach der pathologisch-anatomischen Seite hin. Einerseits wurden die für die damalige Zeit allein in Betracht kommenden Untersuchungs- und Behandlungsmethoden, andererseits die theoretischen Erkenntnisse über das Wesen der R. c. noch weiter ausgedehnt.

Trotzdem sind jedoch nicht alle diagnostischen Schwierigkeiten behoben, weil es immer wieder Fälle gibt, welche die klinischen Merkmale der Erkrankung zum Teil vermissen lassen, so daß, besonders im Anfangsstadium, die Möglichkeit einer Hintergrundsveränderung anderer Art nicht von der Hand zu weisen ist, zumal ja zweifellos fließende Übergänge zu verwandten Gruppen existieren.

Die gewöhnlichen Retinitisformen knüpfen sich alle an Allgemeinleiden und sind in der Regel nur Degenerationsprozesse in der Retina und deren Gefäßen. Sie gleichen einander mehr oder weniger und manifestieren sich hauptsächlich durch Blutungen, Verschleierungen und zirkumskripte weiße Flecken, die gewöhnlich nur von geringerer Ausdehnung sind. Oft beseitigt erst die interne Untersuchung die letzten Zweifel an der Diagnose. Außer diesen findet man aber auch einige seltene Retinitisformen, wo die Retina gleichzeitig die primäre Lokalisation des Augenleidens ist, und wo man weit stärkere und eigentümlichere Veränderungen findet, wo aber die augenfälligen ätio-

logischen Faktoren, die bei den gewöhnlichen Retinitisformen in Frage kommen, fehlen. Erst in den letzten Jahren sind diese Leiden genauer studiert worden, und es haben sich einzelne typische Bilder herausdifferenziert; zwischen denselben stehen aber beständig noch unklare Fälle.

Bei der Retinitis diabetica kommen ähnliche, laubartig gewundene, elfenbeinfarbene Gebilde vor wie bei der R. c., es kommt aber nie zu so ausgedehnten und halbkreisförmig angeordneten weißen Flächen mit Neigung zur Chronizität wie dort. Das Hauptunterscheidungsmerkmal ist natürlich die Urinuntersuchung, jedoch ist zu bemerken, daß es auch Fälle von Diabetes mit gleichzeitiger echter R. c. gibt.

Auch bei der Retinitis albuminurica sieht man zuweilen Flecke von der genannten Beschaffenheit in der Netzhaut. Bei einem Patienten von Fuchs (6), dessen Urin bei saurer Reaktion Eiweiß und reichlich oxalsaure Kalkkristalle enthielt, bildeten sich in der Nähe des äußeren Papillenrandes dieselben weißen Figuren wie bei R. c., blieben aber immer auf diese Stelle beschränkt.

Nicht zu verwechseln damit sind sogenannte Drusen der Aderhaut, ebenfalls eine senile Veränderung des Augenhintergrundes, die an folgenden Stellen zu finden sind: 1. am häufigsten an der Peripherie, 2. am Rande der Papille oder in dieser selbst, 3 in der Makula lutea und deren Umgebung. Nur die letztere Art fällt in den Bereich unserer Betrachtungen. Auch diese Krankheit findet sich nur bei alten Leuten und befällt immer beide Augen. Das Sehvermögen ist in der Regel wenig herabgesetzt. Das Krankheitsbild der R. c. ist aber bei einigermaßen typischer Ausbildung hiermit nicht zu verwechseln. Die Fleckchen bei ersterer Krankheit sind nicht rein weiß, sondern schmutzig-gelblich, nicht scharf begrenzt, sondern etwas verschwommen, zuweilen von Pigment umsäumt. Sie konfluieren wohl zu unregelmäßigen Flecken, nie aber zu größeren weißen Flächen. Meist stehen die Flecke am dichtesten in der Makula selbst, im Gegensatz zur R. c., bei der auch fast stets eine stärkere Abnahme des Sehvermögens festzustellen ist.

Die Retinitis punctata albescens besteht in einer Unmenge von weißen Pünktchen, die nirgends konfluieren und über den ganzen Fundus verteilt sind. Die Krankheit findet sich bei jüngeren Personen, oft der gleichen Familie. Blutsverwandtschaft der Eltern spielt hier eine Rolle. Subjektiv starke Herabsetzung der direkten Sehschärfe, konzentrische Einschränkung des Gesichtsfeldes sowie Nachtblindheit, die seit Kindheit besteht, also angeboren zu sein scheint. Sie ähnelt der Retinitis pigmentosa (mit umgekehrten Vorzeichen).

Ein Teil der Fälle wird allgemein unter dem Namen Retinitis stellata oder pseudonephritica zusammengefaßt. Es sind dies Fälle, die ophthalmoskopisch vollständig der Retinitis albuminurica gleichen, aber in der Regel eine ungewöhnlich kräftige Sternfigur in der Makula haben. Es wird indessen keine Albuminurie oder

ein anderes Zeichen von Nephritis gefunden. Die Erkrankung ist häufig einseitig und der Verlauf stets gutartig. Sie tritt oft nach Influenza oder während einer Chlorose auf; in vielen Fällen findet man aber keine Anhaltspunkte für ein Allgemeinleiden.

Eine weitere Gruppe von Netzhautveränderungen, die man kaum als selbständige Erkrankung bezeichnen kann, sind die Zirkulationsstörungen in den Netzhautgefäßen und deren Folgen, sowie die senilen Veränderungen in der Makula in Form eines größeren zentralen Fleckes von der Größe der Papille, um den sich kleine weiße Fleckchen gruppieren können, zuweilen neben noch frischen Haemorrhagien und bedeutenden Gefäßveränderungen. Die Ätiologie führt uns ins Gebiet der Arteriosklerose und der Hypertonie. Zwar fehlt hier das typische Krankheitsbild der R. c., aber ich möchte diese Erscheinungen schon als deren Anfangsstadien oder ihr nahe verwandt ansprechen, wie sich ja das fertige Bild einer Krankheit erst in ihrem weiteren Verlauf entwickelt.

Die zuletzt angeführte Netzhauterkrankung könnte ebensogut unter den Begriff der „scheibenförmigen Entartung der Netzhautmitte“ fallen, eine von J. N. Oeller (32 u. 49 1903) geprägte Bezeichnung für degenerative Veränderungen der Makula lutea, die bisher in der Literatur unter den verschiedensten Namen geschildert wurden. Junius und Kuhnt (83, 1926) fassen alle diese Beobachtungen zu einem einheitlichen Krankheitsbegriff zusammen und beweisen die Verwandtschaft der vielgestaltigen Fälle, indem sie 8 eigene Beobachtungen unter Beifügung vorzüglicher Hintergrundsbilder beibringen. Im Laufe ihrer sehr gründlichen Arbeit stellen die beiden Autoren schließlich Erörterungen darüber an, ob die R. c. eine selbständige Erkrankung ist oder zu der scheibenförmigen Entartung der Netzhautmitte deshalb hinzugerechnet werden muß, weil auch hier ein „Makulaherd“, umgeben von dem „Fleckengürtel“, zum Typus des Krankheitsbildes gehört. Es werden 2 Krankengeschichten dieses Netzhautleidens ausführlich geschildert, die durch eine Reihe von Bildern des Augenhintergrundes aus den verschiedenen Stadien der Erkrankung illustriert werden. Auf Grund dieser und der in der Literatur auffindbaren Mitteilungen neigen sie der Ansicht zu, daß zum mindesten zwischen gewissen Fällen der R. c. und der Degeneratio maculae luteae disciformis nähere Beziehungen bestehen müssen. Sie weisen dabei auch besonders auf das Bild hin, welches Mc. Mullen (61) von seinem Fall veröffentlicht hat. Hingegen sind sie der Ansicht, daß die Veränderungen bei der Retinitis exsudativa (Coats), bei der „Retinitis macularis senilis“ belgischer und amerikanischer Autoren und bei dem Oedème vésiculaire de la macula [Nuël (16)] nichts damit zu tun haben.

Als letzte Krankheit kommt differenzial-diagnostisch die soeben erwähnte, nach einer Veröffentlichung von Coats (64 1908) sogenannte Retinitis exsudativa oder R. haemorrhagica externa in Betracht. Das Charakteristische bei dieser Krankheit ist ein großes weißliches Exsudat, das tief in und hinter der Retina

liegt, so daß die Gefäße frei darüber hinweggehen. In einigen Fällen hat es die Tendenz, sich ringförmig um die Makula zu ordnen, zuweilen bedeckt es dieselbe. Man findet häufig Cholestearinkristalle und Hämorrhagien auf dem Exsudat. Die Gefäße sind in einigen Fällen ganz oder nur unbedeutend verändert, in anderen sieht man ziemlich grobe, eigenartige Gefäßknäuel (Angiome), neugebildete Gefäßschlingen, Erweiterungen, arteriovenöse Kommunikationen, Aneurysmen usw. Das Leiden tritt z. T. bei alten Leuten, am häufigsten aber im jugendlichen Alter auf bei anscheinend gesunden Menschen, verläuft äußerst chronisch und endet in der Regel mit vollständiger Blindheit. Die Ätiologie des Leidens ist noch nicht ganz aufgeklärt. Coats nahm an, daß die Exsudate durch Zerfall von subretinalen Blutungen aus primär geschädigten Gefäßen entständen. Auch spielt vorübergehende oder dauernde Blutdrucksteigerung eine Rolle.

Die Abgrenzung der R. exsudativa bietet einige Schwierigkeiten. Es gibt zahlreiche Übergangsfälle mit weniger ausgedehnten Exsudaten, die häufig in der Makularegion lokalisiert sind und oft von zusammenfließenden kleinen Flecken gebildet werden. Auch diese Fälle finden sich bei gesunden Personen ohne Allgemeinleiden, die die retinalen Veränderungen erklären könnten. Man hat auch Fälle, die ophthalmoskopisch einen Übergang zur Retinitis circinata bilden oder (vielleicht) eine Kombination mit derselben sind. Ejler Holm (69/1917) beobachtete in einem Falle die allmähliche Entstehung eines größeren Exsudats durch Zusammenschmelzen feiner retinaler, punktförmiger Exsudate (Fleckchen), die nach Art der R. c. kreisförmig um die Makula gelagert waren. Die meisten dieser Übergangsfälle werden bei senilen Personen gefunden, im Gegensatz zu den typischen Fällen von Retinitis exsudativa.

Van der Hoewe (92), der in der niederländischen ophthalmologischen Gesellschaft 1915 einen Patienten mit R. exsudativa demonstrierte, meint, daß man zwischen zwei Formen derselben unterscheiden muß, einer juvenilen, „Coats' disease" im engeren Sinne, und einer senilen, die zur Arteriosklerose gerechnet werden muß, und zu der auch die Retinitis circinata gehört.

E. Holm (69) veröffentlicht 3 Übergangsfälle, die eine weitgehende Verwandtschaft mit der R. c. erkennen lassen, nämlich durch die Lage des einen Exsudats im Zentrum (Makularegion), während das andere einen Halbkreis darum bildete, sowie durch die unregelmäßige Begrenzung des Halbringes. — Auch Leber (91) nennt Fälle dieser Art, teils unter „Retinitis exsudativa", teils unter „R. c.", wo er auch Übergangsformen zwischen beiden erwähnt. — Holm findet durch die von ihm beobachteten Fälle die Zusammengehörigkeit mit der R. c. bestätigt und schlägt als gemeinschaftliche Bezeichnung „Retinitis externa" vor, die wegen der vielen Mischungs- und Übergangsfälle günstig sei, und welche die charakteristische Eigenschaft und das wesentliche, gemeinschaftliche Zeichen auch für die „exsudativen Retinitiden" ausdrücke, wobei die Frage vom Entstehen der Exsudate und Flecken durch vaskuläre Erkran-

kungen verschiedener Ätiologie offengelassen werde. Doch scheinen die senilen Fälle, die Coats in seine Untersuchungen nicht aufnahm, deren ophthalmoskopische und anatomische Zugehörigkeit die späteren Verfasser aber gezeigt haben, eine Gruppe für sich auszumachen. Sie sind in der Regel doppelseitig und lokalisieren sich mit absoluter Vorliebe in der Makularegion. Die umgebende Retina kann normal bleiben; aber oft treten Veränderungen ein, wie die kleinfleckigen Exsudate, die in Form und Lokalisation der R. c. gleichen, sowie auch Hämorrhagien.

In der 13. Jahresversammlung der Schweizer Augenärzte 1920 demonstrierte Frau Gourfein-Welt einen Fall, der anfangs als R. exsudativa angesehen wurde, aber nach der Enucleation wegen Glaukomanfalls sich als ursprüngliche Angiomatosis (beider Augen) herausstellte. Ref. faßt die R. exsudativa als ein Spätstadium der Angiomatosis auf und glaubt, daß die von Coats und späteren Autoren beschriebenen Fälle nichts anderes seien, da man den Beginn der Krankheit nicht zu beobachten Gelegenheit hatte, und daß deshalb die R. exsudativa nicht als ein einheitliches Krankheitsbild aufgefaßt werden könne.

In der Diskussion fand Siegrist (71) die Vermutung Lebers (91), daß auch der gewöhnlichen (jugendlichen) Art der R. exsud. zuweilen teleangiektatische Zustände zugrunde lägen, hierdurch bestätigt. Bei dieser Gelegenheit hob er hervor, daß er wohl den ersten Fall von R. exsud. beschrieben und in seinen ersten Anfängen beobachtet habe. Es handele sich um den Fall Weltert (24) — Siegrist (17) 1896, der sich im Laufe der Zeit zu einem typischen Fall von exsudativer Retinitis entwickelt habe. Zwölf genau aufgenommene Bilder aus den verschiedensten Jahren zeigen auf das deutlichste den allmählichen Übergang dieses anfangs irrtümlicherweise als Retinitis circinata beschriebenen Falles in eine Retinitis exsudativa.

In gleicher Weise demonstrierte 1922 Clausen (78) mehrere Fälle, die wegen des Überganges der R. c. in R. exsud. interessant sind. Er schildert besonders einen Fall, bei dem im Jahre 1917 das klassische Bild der R. c. festgestellt wurde, der aber jetzt durchaus der R. exsudativa (Coats) gleicht. Er vertritt auf Grund der von ihm allerdings nur klinisch beobachteten Fälle die Ansicht, daß es wohl kaum möglich ist, das Krankheitsbild der R. c. von dem der R. exsudativa immer scharf zu scheiden, daß vielmehr sich fließende Übergänge finden. Aller Wahrscheinlichkeit nach dürfte für beide Krankheitsbilder der gleiche Vorgang in Frage kommen, für den sich freilich eine feststehende Ursache bisher nicht hat auffinden lassen. Er denkt an eine chronische Infektion (?) mit embolischer Entstehung der Netzhautveränderungen, negiert aber Lues und Tbc. Da ein Teil der als Angiomatosis retinae beschriebenen Fälle zur Gruppe der R. exsud. hinzuzurechnen sei, so schlägt Clausen vor, das Krankheitsbild der Retinitis circinata, der exsudativa (Coats) und gewisser Fälle von Angiomatosis retinae unter der gemeinsamen Bezeichnung

„Retinitis exsudativa externa (degenerans angiomatosa)“ zusammenzufassen. Hiervon ausgeschlossen sollen nur diejenigen Fälle von Angiomatosis retinae sein, bei denen echte Angiome oder Epitheliome evtl. mit Tumorbildung an anderen Körperstellen (Gehirn) gefunden werden.

L. Heine (78a) stellt im Anschluß an die Beschreibung eines Falles von Angiogliosis retinae Vergleiche zwischen der Coatsschen Retinitis und der Angiomatosis retinae (v. Hippel) an. Er betrachtet erstere Krankheit mehr als entzündlich-exsudativer Natur, als deren Ursache in erster Linie Tbc. und Lues oder ein noch unbekannter Erreger in Betracht kommt, letztere als Gefäßneubildung (Tumorbildung) infolge fehlerhafter Keimanlage, wobei er aber die Möglichkeit einer zugrunde liegenden Tbc. offenläßt. Wenn die Angiomatosis im klinischen Bilde auch viel Ähnlichkeit mit der (juvenilen Form der) R. exsudativa besitzt, so hat sie doch dem Wesen nach nichts mit ihr zu tun; die anderenorts beschriebenen klinischen Übergänge beider Krankheitsbilder hält er daher für Täuschungen infolge Ähnlichkeit der äußeren Erscheinungsform und rät, jeden unklaren Fall möglichst nach seinem sachlichen Verhalten zu bezeichnen.

Ferner beschreibt L. Heine (85a) drei Fälle von ophthalmoskopisch als Coats' Retinitis imponierender Amotio, deren anatomische Ursache im ersten Falle eine exsudative Chorio-Retinitis, im zweiten eine ebensolche der Makulagegend, verbunden mit Melanosarkom, im dritten Falle eine primäre, faserige Glaskörperschrumpfung war, welch letztere Löcher in die Netzhaut gerissen und sie an der Ora serrata abgelöst hatte. In der abgehobenen Netzhaut fand sich starke Cystenbildung. H. kommt zu dem Schluß, daß der klinisch als R. exsudativa Coats erscheinenden Erkrankung pathologisch-anatomisch die verschiedensten Ursachen zugrunde liegen können, z. B. Gliom, Pseudogliom, metastatische Ophthalmie, Chorioiditis circumscripta, Chorioretinitis, Retinitis apoplectica, primäre Glaskörperschrumpfung mit Abriß der Retina unter Loch- und Cystenbildung.

Wie auf anderen Gebieten, so findet sich auch auf dem der Ophthalmologie das Bestreben einer allzu feinen Differenzierung und künstlichen Erweiterung reiner Variationen zu selbständigen Krankheitsbildern. Sollte sich der von verschiedenen Seiten befürwortete Begriff der Retinitis exsudativa externa einbürgern, so halte ich vor allem die Unterteilung in eine juvenile (angiomatöse oder entzündliche) und eine senile (arteriosklerotisch-hypertonische) Form für notwendig.

Prognose. Die Prognose der Retinitis circinata ergibt sich aus dem oben geschilderten Verlauf. In den meisten Fällen tritt ein absolutes zentrales Skotom und der Verlust des zentralen Sehens mit Erhaltung des peripherischen auf. Bei näherer Betrachtung erscheint die Lage der Kranken jedoch nicht so hoffnungslos, wie sie von früheren Autoren immer geschildert wurde. Wenn man von 10 Fällen unter 27 absieht, die wegen zu kurzer Behandlungs- oder

Beobachtungszeit ausscheiden, so sind unter den übrigen 17 Patienten 5 Dauererfolge (= 30 %) zu verzeichnen; in diesen Fällen besserte sich der Visus ganz erheblich, bei einem Kranken nach mehr als einem Jahr von 1/60 auf 6/36, in einem anderen nach 14 Tagen von Fingerzählen vor dem Auge exzentrisch auf 1/12 exzentrisch. Die übrigen 12 Fälle wiesen entweder nur geringe Besserung auf (2) oder sie blieben in der Mehrzahl stationär. Nur dreimal wurden trotz Behandlung bedeutende Verschlechterungen festgestellt.

Therapie. Bei den relativ günstigen Heilungsaussichten, die sich aus den soeben mitgeteilten offenbaren Erfolgen bei der Behandlung der R. c. an der Kieler Augenklinik ergeben, sollte es selbstverständlich erscheinen, eine zweckentsprechende Therapie in allen derartigen Fällen möglichst frühzeitig und energisch durchzuführen. Die Behandlung muß sich vor allem gegen die die Blutungen und Degenerationen hervorrufenden allgemeinen Ursachen richten und außerdem schnellere Resorption der Netzhautblutungen und Exsudate anstreben, solange sie frisch sind. Auch muß sie den Kranken zu kräftigen suchen, um den Organismus zu erhöhten Leistungen zu befähigen. Da in den allermeisten Fällen eine erhebliche Blutdrucksteigerung aufzuweisen ist, die bekanntlich leicht zu kleinen apoplektiformen Blutungen, den Vorläufern der späteren Degenerationsherde, Anlaß gibt, so ist zunächst für Herabsetzung und spätere Kontrolle des Blutdrucks Sorge zu tragen. Es empfehlen sich ein- oder mehrmalige Aderlässe und blutdrucksenkende innerliche Mittel wie Jodkali (dies auch intravenös), Dijodyl, Jod- (oder Rhodan-)Calcium-Diuretin, Animasa.

Zur Anregung des Stoffwechsels und Förderung der Resorption wird an der Kieler Augenklinik weitgehend von Milchinjektionen Gebrauch gemacht. Die Technik ist folgende: 5 Minuten lang gekochte frische Vollmilch wird in Abständen von 2—3 Tagen (je nach Allgemein- und Lokalreaktion) in steigenden Dosen von 5 10 (12!) ccm intraglutäal (evtl. auch intrakutan in Form von Quaddeln) injiziert. Außerdem gelangen nach Bedarf Eigenblutinjektionen, Olobinthin, Terpichin u. dgl. zur Anwendung, jedoch verdient die sterilisierte Kuhmilch wegen ihrer intensiveren Wirkung den Vorzug.

L. Heine (70) berichtet in der Münchener med. Wochenschrift 1920 über eine Anzahl von Kranken mit albuminurischer Neuro-Retinitis und ähnlichen Leiden, die mit Milchinjektionen behandelt wurden. Von 17 Erkrankten zeigten 11 Besserung, 4 Stillstand, 2 Verfall des Sehvermögens. Ähnliche Erfolge erzielte Brennecke (72) bei den verschiedensten Augenleiden, hauptsächlich den infektiösen, aber auch bei subchronischen wie Glaskörpertrübungen, Chorioiditiden und Retinitiden. Bei ausgesprochen chronischen Erkrankungen versagte die Methode. Er hält die Milchinjektionen für eine wertvolle Bereicherung der Therapie und einen Versuch immer für angebracht. Über gleich gute Erfahrungen berichten Marin Amad (74) und R. Schmidt (75).

In den Fällen, in denen andere Krankheiten als die Arteriosklerose ätiologisch in Betracht kommen (z. B. Diabetes, Nierenleiden, Tuberkulose usw.), ist natürlich die den betreffenden Verhältnissen entsprechende Therapie einzuschlagen.

Die Behandlungsdauer betrug in unseren Fällen im Durchschnitt ca. 6½ Monate (klinisch und ambulant), in einigen Fällen über 3 Jahre, in anderen nur wenige Wochen, oder die Patienten kamen nur zur einmaligen Vorstellung in die Klinik, ohne sich weiter behandeln zu lassen.

Zusammenfassung. In der vorliegenden Arbeit sind zur Kasuistik der Retinitis circinata (richtiger: Degeneratio circinata retinae) 27 neue Fälle beigebracht worden, die zum größten Teil (17) an der Kieler Augenklinik längere Zeit hindurch beobachtet wurden.

Hinsichtlich der Diagnostik und pathologischen Anatomie ist den Angaben früherer Autoren nichts Wesentliches hinzuzufügen. Es hat sich ergeben, daß die Ursache der Krankheit Blutungen und Exsudate in den äußeren Netzhautschichten sind, wo sie einem langsamen Organisationsprozeß unterliegen. Was die Ätiologie anbetrifft, so war eine auffallende Häufung der Angaben über Arteriosklerose und Hypertonie festzustellen. Nur in ganz wenigen Fällen (10 %) fehlt eine äußerlich erkennbare Gefäßerkrankung oder Blutdruckerhöhung, jedoch ist es denkbar, daß die lokale Gefäßerkrankung hier derartig ist, daß sie nicht ophthalmoskopisch ohne weiteres erkannt werden kann. In einigen (ca. 6) Fällen ließ sich als wahrscheinliche Krankheitsursache Tuberkulose erkennen, worauf auch in 2—3 Fällen das Zusammentreffen mit Chorioiditis disseminata hindeutete. Es wird hierbei eine tbc. Entartung der perimakulären Netzhautgefäße angenommen ähnlich derjenigen, die in anderen Fällen zu den häufiger zu beobachtenden Glaskörperblutungen Anlaß geben kann.

Die Krankheit wird meist bei alten Leuten angetroffen, durchschnittlich nach dem 60. Lebensjahr, bei Frauen etwa doppelt so häufig wie bei Männern.

Der Beginn ist schleichend, der Verlauf langsam und zur Progredienz neigend, wenn nicht beizeiten behandelt wird. Die Prognose ist nicht so absolut ungünstig, wie sie von E. Fuchs und späteren Autoren angesehen wurde. In ⅓ der Fälle tritt Heilung oder merkliche Besserung ein. Die Netzhautperipherie pflegt auch in den schwersten Fällen freizubleiben.

Therapeutisch kommen zur Beeinflussung des Grundleidens hauptsächlich blutdrucksenkende Mittel (vor allem Jod in jeder Form), sowie Blutentziehungen, symptomatisch (zur Anregung des inneren Stoffwechsels und zur schnelleren Resorption der Exsudate) die Proteinkörpertherapie, und zwar vorzugsweise sterile Milchinjektionen, in Betracht. Während E. Fuchs noch von völliger Aussichtslosigkeit jeglicher

Therapie sprach, ist das durch die parenterale Eiweißtherapie zum Glück anders geworden, so daß, besonders im Anfang, gelegentlich mit wenigen Milchspritzen Dauerheilung (z. B. Beobachtung über 5 Jahre, Fall 12) zu erzielen ist. Der beängstigende Schleier lüftet sich von Spritze zu Spritze, und die mäßig herabgesetzte Sehschärfe wird wieder normal.

Die Retinitis circinata bildet mit der Degeneratio disciformis maculae (Kuhnt) und der senilen Form der Retinitis exsudativa (Coats) zusammen eine Krankheitsgruppe, die unter dem Namen „Retinitis exsudativa externa (degenerans)“ bekannt ist.

Zum Schluß möchte ich nicht unterlassen, Herrn Geheimrat Heine für die Anregung zu der Arbeit sowie für Überlassung des Materials und freundlichst gewährte Unterstützung meinen verbindlichsten Dank auszusprechen.

Literatur.

1876 1. Hutchinson, J., Symmetrical central chorioido- retinal disease occurring in senile persons. Ophthalm. Hosp. Reports. Vol. VIII, p. 231.

1886 2. Galezowski, X., Scléroses en plaques. Traité iconographique d'ophalm. Paris. Pl. III, fig. 2.

1887 3. Goldzieher, Über die Hutchinsonsche Veränderung des Augenhintergrundes. Wiener med. Wochenschr. Nr. 26, S. 861.

1889 4. Goldzieher, Über einen Fall von Endarteriitis obliterans retinae und Retinitis punctata nebst einigen Bemerkungen über Augenspiegelbefunde bei Arteriosklerose. Zentralblatt f. prakt. Augenheilk. XIII. Jahrg., S. 361.

4a. Hirschberg, Die Entartung der Netzhautmitte bei Greisen. Zentralblatt f. prakt. Augenheilk. 1889.

1891 5. de Wecker et Masselon, Ophthalmoscopie clinique. Paris 1891, 2e édition, p. 230, fig. 41, 42.

1893 6. Fuchs, E., Retinitis circinata. v. Graefe, Arch. f. Ophth. Bd. 39, S. 229.

1894 7. Holmes-Spicer, W. T., Case of retinitis circinata. Transact. of the Ophth. Soc. of the U. K. XIV.

8. de Wecker, Faut-il différencier la rétinite circinée, ou dégénérescence blanche, de la rétinite apoplectiforme? Arch. d'ophth. Tome XIV, p. 1.

1895 9. Hartridge, A case of retinitis circinata. Transactions of the ophth. Society of the United Kingdom, Vol. XVI, p. 90.

1896 10. Doyne, Diskussion zu Lawford (13). Ebenda. Vol. XVI, p. 88.

11. Doyne, Case of peculiar condition of retinitis etc., ebenda, p. 94.

12. Goldzieher, W., Die Hutchinsonsche Veränderung des Augenhintergrundes (Retinitis circinata). Bericht über die 25. Vers. d. o. Ges. Heidelberg. Arch. f. Augenhlk. Bd. 34 (1897).

13. Lawford, J. B., A case of retinitis circinata. Transact. of the ophth. Soc. of the Unit. Kingd. Vol. XVI, p. 87.

14. Pristley Smith, Diskussion zu Lawford (13). Ebenda.

15. Laws, W. G. Retinitis circinata. Ebenda, p. 89.

16. Nuël, Altérations de la macula lutea. Arch. d'ophth. (Tome XVI, p. 145 und 473). Août 1896.

17. Siegrist, A., Über eine wenig bekannte Form von Netzhauterkrankung infolge Zirkulationsstörung. Bericht über die 25. Vers. d. ophth. Gesellschaft zu Heidelberg, S. 83.

18. Pflüger, Diskussion. Ebenda, S. 92.

19. Mellinger, Diskussion. Ebenda, S. 93.

20. Peters, Diskussion. Ebenda, S. 94.

21. Axenfeld, Diskussion. Ebenda, S. 94.

22. Leber, Diskussion. Ebenda, S. 94.

23. Weis, Diskussion. Ebenda, S. 95.

24. Weltert, Joh., Ein Fall von Retinitis circinata. Arch. f. Augenhlk. Bd. 32, S. 187.

1897 25. Ammann, E., Ein Fall von Retinitis circinata mit anatomischer Untersuchung. Arch. f. Augenhlk. Bd. 35, S. 123.

26. Friedenberg, E., A case of retinitis circinata. Transactions of the Americ. Ophth. Soc. 33d annual meeting, p. 181. NJB., p. 498.

27. Goldzieher, W., Die Hutchinsonsche Veränderung des Augenhintergrundes (R. circ. „Fuchs"). Arch. f. Augenhlk. Bd. 34, S. 112.

28. Haab, Retinitis circinata. Atlas und Grundriß der Ophthalmoscopie. 2. Aufl. Lehmann, München, Fig. 60.

1898 29. Fischer, E. C., Retinitis circinata. Transaction of the Ophth. Soc. of the United Kingdom, Vol. 18, p. 167.

30. Jenson, E., Über Retinitis circinata. Hosp. Tid., p. 101 (dänisch). Ref. Nagel-Michels, Jahresber. 1898, S. 794.

31. Oeller, J. N., Retinitis circinata o. d. Atlas der Ophthalmologie C. Tab. IV.

32. Oeller, J. N., Apoplexia retinae. Endarteriitis obliterans oculi d. Ebenda, Tab. VI.

33. Schnoor, C., Über Retinitis circinata. Inauguraldissertation. Berlin 1898.

1899 34. Bruner, R. c., Annals of Ophth. July. Ref. Zbl. f. prakt. Augenheilk. Bd. 23, S. 438.

35. Dreyer-Dufer, Une forme circinée de chorio-rétinite syphlitique. Ann. d'ocul. T. 121, p. 118. Ref. Ophth. Kl. Bd. 3.

36. Laschkewitz, Über einen Fall von Retinitis diabetica (? oder circinata). Med. Ges. in Dorpat. Petersb. Med. Wochenschr. Nr. 29. Ref. Ophth. Klin. Bd. III, S. 307; Zentralbl. f. g. Augenheilk. 1899, S. 391.

37. de Wecker, Bulletin de la Soc. d'ophth. de Paris, T. XII, 3.

38. Schloesser, Demonstration eines Falles von R. c. Verhandl. d. Ges. Deutscher Naturforscher und Ärzte. 71. Vers., München, II, S. 850.

1900 39. Hoor, K., Eine eigenartige Veränderung der Netzhaut um die Macula lutea (R. c. Fuchs). Zeitschrift f. Augenhlk. Bd. 3, S. 26.

40. Krükoff, cit. nach Strzeminski (51). Ophth. Ges. zu Moskau (Sitzung v. 19. 12. 1900).

41. Siergiewsky, cit. nach Strzeminski (51). Ebenda.

42. de Schweinitz, E. G., A case of ret. circ. The Ophth. Record Jan. 1900 (Ref. Zbl. f. g. Augenheilk., Bd. 24, S. 437).

1901 43. Groenouw, A., Ret. circ. Handbuch d. ges. Augenheilkunde. v. Graefe-Saemisch. 2. Aufl. Bd. XI.

44. Retze, W., Einige interessante Spiegelfälle (II. u. III.: Ret. circ.). Deutschmanns Beiträge zur Augenheilk. Bd. V, S. 832.

45. Vermes, L., Über eine eigentümliche Degeneration der Netzhaut (ungarisch). Orvosi Hetilap Scemészet Nr. 5.

45a. Roemer, P., Verkalkung der Retina bei chron. Nephritis, zugleich ein Beitrag zur path. Anatomie des Glaukoms und der Ret. prolif. Graefes Arch. für Ophth. Bd. 52, S. 529.

1902 46. Doyne, R. W., and Sydney Stephenson, Ret. circ. Transact. of the ophth. Soc. of the Unit. Kingd. Vol. 24, p. 91.

47. Cauer, Demonstration eines Falles von R. c. Wissenschaftl. Verein der Ärzte zu Stettin, Dez. 1902. Berliner klin. Wochenschr. Nr. 9, S. 203.

1903 48. Fischer, J. H., Aneurysma on diseased retinal arteries. Transact. of the Ophth. Soc. of the Unit. Kingd. Vol. 23, S. 73.

49. Oeller, J. N., Apoplexia retinae; Endarteriitis obliterans; Trombosis venae temp. inf.; Ret. circ. oculi dextri. Atlas seltener ophth. Befunde C. Tab. I.

50. de Schweinitz, Concerning the disapperance of the lesions in the circinate retinitis. The ophth. Record, Febr. 1903. Ref. Zbl. für prakt. Augenhlk., 27. Jg., S. 246.

51. Strzeminski, J., Beitrag z. Kenntnis der Degeneratio circ. retinae. v. Graefes Arch. f. Ophth. Bd. 55, S. 271.
1904 52. Bossalino, D., Un caso di retinite circinata. La clinica oculistica. 1904, p. 1608.
53. Lasker, L., Ein Beitrag zur R. C. Inaugural-Diss., Leipzig.
1906 54. Doyne, A case of R. c. The Ophthalmoscope, Vol. IV, p. 384.
55. Rohmer, L'artério-sclérose oculaire. VI. Rétinite circinée. Soc. frç. d'Ophth. Congrès de 1906. Sep., p. 207.
1907 56. Stadtfeldt, Demonstration eines Falles von R. c. incipiens. Det ophth. Selskab, Købnhavn. Ref. Klin. Monatsbl. f. Augenhlk. Neue Folge, Bd. III, S. 132.
1908 57. Mölling, Über R. c. Altonaer Ärztlicher Verein, 25. 3. 08, Münchner M. W., S. 1457.
1910 58. Fischer, J Herbert, R. c., and its relation to other forms of retinitis with haemorrhages and exsudates. Ophth. Hosp. Rep. Vol. 18, p. 37.
59. Stadtfeldt, Endresultat einer vermuteten R. c. Hosp. Tid., pag. 217. Ref. Zentralbl. f. Augenhlk., Bd. 34, S. 50.
1911 60. Harman, N. Bishop, Case of R. c.; disappearance of symptoms in one year. Transact. of the ophth. soc. of the Unit. Kingd. Vol. 32, p. 105.
61. Mc. Mullen, W. H., Case of R. c. Transact. of ophth. soc. of the Unit. Kingd. Vol. 31, p. 266.
62. Stevenson, Diskussion zu Harman (60). Ebenda, Vol. 32, p. 107.
1912 63. Begle, A., Clinical report of 3 cases of R. c. The American Journal of Ophth. Sept. 1912, p. 257.
64. Coats, George, Über Retinitis exsudativa (R. haemorrhagica ext.). v. Graefes Arch f. O. Bd. 81, S. 275.
1913 65. Bachstelz, Ernst, Ein Fall von atypischer R. c. Klin. Monatsbl. f. Augenhlk. 51. Jg., S. 232.
66. Harms, Atypische R. c. besonderer Art. Zbl. f. Augenhlk. Bd. 37 (Nov.).
67. Heinricy, O., und Harms, C., Klinische Beiträge zur Degeneratio circinata retinae. Tübingen 1913.
68. Stuckenborg, Zur Casuistik der R. c. und über die Netzhautveränderungen bei Arteriosklerose. Inaugural-Diss. Gießen 1913.
1917 69. Ejler Holm, Retinitis exsudativa externa. Klin. Monatsbl. f. Augenhlk., Bd. 59, S. 319.
1920 70. Heine, L., Über Milchinjektionen bei Retinitis, besonders der albuminurischen. Münchner Med. Wochenschr. 1920, S. 1221.
71. Siegrist, Diskussion z. Referat v. Frau Gourfein-Welt (Beziehung der R. exsud. zur Angiomatosis retinae). 13. Jahresvers. d. Schweizer Augenärzte, zitiert Klin. Monatsbl. f. Augenheilk., Bd. 65, S. 105.
72. Brennecke, Die Wirkung parenteraler Milchinjektionen auf Augenleiden (Vereinigung der Augenärzte von Sachsen, Thür., Anhalt 1920). Klin. Mbl., Bd. 65, S. 419.
73. Lauber, H., Zwei Fälle von R. c. Wiener Ophth. Ges. 1920. Klin. Mbl., Bd. 65, S. 746.
74. Amad, Marin, Schnelle Heilung einer einseitigen heftigen Papillitis durch Injektion von steriler Milch. Arch. de Oftalm. Hisp.-Americ. 1920, zit. Klin. Mbl. f. Augenhlk., Bd. 65, S. 942.

75. Schmidt, R., Über Milchinjektionen bei Retinitis, besonders der albuminurischen. Münchner med. Wochenschr. 1920, S. 1386.
1921 76. Yano, Fumio, Atypical circinate retinitis. Americ. Journ. of ophth., Bd. 4, S. 719.
1922 77. Batten, Ragner, Circinate retinitis to nasal side of optic disc. with excavation of the optic disc. Proc. of the royal soc. of med., Bd. 15, S. 27 (zit. Zbl. f. Ophth. 1923, Bd. 8, S. 472).
78. Clausen, Übergänge von R. c. zur R. exsudativa (Coats) mit Demonstrationen. Vereinigg. d. Augenärzte v. Sachsen, Anhalt, Thüringen. 1922. Klin. Mbl. f. Augenheilk., Bd. 69, S. 844.
78a. Heine, L., Über Angiogliosis retinae mit Hirntumor. (Capilläres Haemangiom.) Zeitschrift f. Augenheilk., Bd. 51, Heft 1—2 (1922).
1923 79. Neame, Humphrey, A case of R. c. Proc. of the royal soc. of med., Bd. 16, 4; S. 11 (zit. Zbl. Bd. 9, S. 534).
1924 80. Regner, Retinitis mit ringförmigen Herden. Wiener ophth. Ges. 1924, Klin. Mbl. f. Augenheilk., Bd. 73, S. 780.
81. Hentschel, Fall von R. c. Vereinigung der Augenärzte Schlesiens und Posens. Klin. Mbl. 74, S. 232.
1925 82. Purtscher, Einige Erfahrungen über Milcheinspritzungen bei Augenleiden. Zeitschr. f. Augenheilk., Bd. 43, S. 100.
1926 83. Junius u. Kuhnt, Die scheibenförmige Entartung der Netzhautmitte. Berlin (S. Karger) 1926 (zit. Zentralbl. f. d. ges. Ophth., Bd. 16, S. 706).
84. Stella, P., Un caso di retinite circinata associado a morbo di Vaquez. (Clin. oculist., univers. Palermo.) Lettura oftalmologica, Jg. 3, 3, p. 119 (zit. Zbl. 17, S. 156).
85. Morax, V., Étude anatomo-pathologique d'un cas de dégénérescence circinée de la rétine. Ann. d'oculist. Vol. 163, p. 801 (zit Zbl., Bd. 17, S. 917).
85a. Heine, L., Verschiedene anatomische Befunde in drei Fällen von Coats' Retinitis. Zeitschr. für Augenheilk., Bd. 60, 1926, Heft 1/2.
86. Nicoletti, Gaspare, Contributo clinico alla conoscenza del campo visivo nelle retiniti circinata e albuminurica (Clin. oculist., univ. Roma). Annal. di ottalmol. e clin. oculist. Jg. 54, S. 1277 (zit. Zbl. Bd. 18, S. 157).
1927 87. De la Fontaine-Verwey, B. C., Über die Arteriolosklerose der Netzhaut und ihre Bedeutung usw., Mbl. f. Augenheilk. 1927, Bd. 79 II, S. 148 ff.
1928 88. Seefelder, Innsbruck. Zur pathologischen Anatomie der Retinitis circinata. 47. Tagung der ophthalm. Ges. in Heidelberg 1928. Bericht i. Zbl. f. d. ges. Ophth., 1929, S. 153.
89. Saphar, Ein Fall von scheibenförmiger Makuladegeneration beider Augen. Sitzungsbericht der Wiener ophth. Ges.; Mbl. f. Augenheilk., Bd. 80 I.
90. Wessely, Die Beziehungen von Netzhautgefäßveränderungen und Retinahämorrhagien zur Hypertonie. Sitzungsbericht der 47. Tagung d. ophth. Ges. in Heidelberg. Mbl. f. Augenhlk., Bd. 81, S. 337.
91. Leber, Die Krankheiten der Netzhaut und der Sehnerven (. . . . Retinitis circinata und R. exsudativa). Gräfe-Sämisch, Handbuch, Bd. 5, S. 571, Bd. 9, 5, S. 1242.
92. van der Hoeve, Über Retinitis exsudativa. Niederländ. ophth. Ges. (13, VI, 1915).

Lebenslauf.

Ich, Arnold, Johannes, Fritz Lüllemann, wurde am 28. März 1898 in Hamburg-Altona als Sohn des damaligen Militär-Intendantursekretärs Hermann Lüllemann geboren und bin evang.-luth. Glaubensbekenntnisses. Von 1907 bis 1917 besuchte ich die Humboldtschule (Realgymnasium) zu Hannover-Linden, wo ich im Februar 1917 die Reifeprüfung bestand. Im Anschluß daran trat ich in den Heeresdienst ein und rückte 1918 ins Feld. Nach der Demobilmachung studierte ich in Freiburg, Rostock, Kiel und München. Hier wurde ich im August 1924 nach bestandenem Staatsexamen approbiert.

In der Folgezeit vervollständigte ich meine klinische Ausbildung in München und Hamburg an verschiedenen Krankenhäusern, vor allem in der Münchner med. Poliklinik, Frauen- und Hautklinik. In den letzten Jahren vertrat ich vorwiegend praktische und Spezialärzte. Von Winter (Nov.) 1929 bis Sommer d. J. war ich in der Kieler Universitäts-Augenklinik als (Hilfs-) Assistent tätig.

Hamburg, den 23. November 1930.

(gez.) **Fritz Lüllemann**

Hamburg, Hofweg 7 III.